

ПАРЦИАЛЬНОЕ ПОРТОСИСТЕМНОЕ ШУНТИРОВАНИЕ ePTFE-ПРОТЕЗАМИ С УГЛЕРОДНЫМ ПОКРЫТИЕМ ПРИ СИНДРОМЕ ПОРТАЛЬНОЙ ГИПЕРТЕНЗИИ У ПАЦИЕНТОВ С ЦИРРОЗОМ ПЕЧЕНИ

Поршенников И.А.^{1, 2}, Марченко А.В.², Ким И.Н.², Быков А.Ю.², Григоров Е.В.²

¹ ГОУ ВПО «Новосибирский государственный медицинский университет» Росздрава, Новосибирск

² ГБУЗ НСО «Государственная Новосибирская областная клиническая больница», Новосибирск

В статье представлен первый опыт использования политетрафторэтиленовых протезов с углеродным покрытием для парциального портосистемного шунтирования у трех пациентов с циррозом печени. Полученные результаты свидетельствуют о возможности использования данных протезов в мезентерикокавальной позиции в качестве долгосрочного моста к трансплантации печени у пациентов с рефрактерным к эндоскопическому лечению варикозом вен гастроэзофагеального коллектора. В кратком литературном обзоре рассмотрены различные варианты коррекции синдрома портальной гипертензии, обсуждена роль шунтирующих вмешательств в эпоху трансплантации печени.

Ключевые слова: цирроз печени, портальная гипертензия, парциальный портосистемный шунт

PARTIAL PORTOSYSTEMIC SHUNTING BY CARBON-COATED ePTFE GRAFTS FOR PORTAL HYPERTENSION IN CIRRHOTIC PATIENTS

Porshennikov I.A.^{1, 2}, Marchenko A.V.², Kim I.N.², Bykov A.Yu.², Grigorov E.V.²

¹ Novosibirsk State Medical University, Novosibirsk

² State Novosibirsk Regional Clinical Hospital, Novosibirsk

We present our first experience gained in use of polytetrafluoroethylene carbon-coated grafts for partial portosystemic shunting in three cirrhotic patients. The results obtained indicate that these grafts in mesocaval position can function as a long-term «bridge» to hepatic transplantation in patients with uncontrolled gastroesophageal varices. The different options of portal hypertension treatment and the current role of shunting procedures in the era of liver transplantation are discussed in short literature review.

Key words: hepatic cirrhosis, portal hypertension, partial portosystemic shunt

ВВЕДЕНИЕ

Кровотечение из варикозно расширенных вен (ВРВ) верхних отделов пищеварительного тракта является одним из наиболее опасных осложнений цирроза печени. Примерно у 30% пациентов первый эпизод кровотечения случается в первые два года после выявления варикоза, при этом смертность варьирует в пределах 30–50% и достигает 70% при рецидивах [6]. С момента введения в клиническую

практику в середине 40-х годов прошлого столетия и до недавнего времени портосистемное шунтирование оставалось фактически единственным эффективным способом контроля и профилактики варикозных кровотечений. На сегодняшний день спектр возможностей для коррекции синдрома портальной гипертензии и его клинических проявлений включает фармакотерапию, эндоскопические, эндоваскулярные и хирургические вмешательства,

Статья поступила в редакцию 14.02.10 г.

Контакты: Поршенников Иван Анатольевич. Отделение сосудистой хирургии.

Тел. (383) 315-99-34, e-mail: porshennikov@mail.ru

а активно развивающаяся трансплантация печени стала в настоящее время основным и единственным радикальным методом лечения пациентов с циррозом печени. Принимая во внимание последнее, принято считать, что хирургическим портосистемным шунтам отводится роль профилактики кровотечений у больных с хорошей функцией печени [6, 11]. Однако существует довольно большая группа пациентов, которые не могут быть включены в лист ожидания донорской печени или, находясь в нем, имеют плохо контролируемые рецидивирующие кровотечения [8].

Портосистемное шунтирование является более эффективным видом коррекции портальной гипертензии и профилактики кровотечений по сравнению с разобщающими операциями и эндоскопическими процедурами (лигирование и склеротерапия), однако может иметь существенные негативные проявления в виде прогрессирования печеночной недостаточности и развития печеночной энцефалопатии. Идея так называемого парциального портосистемного шунтирования была впервые предложена Н. Bismuth и соавт. в 1966 году [5]. Она заключается в том, что «идеальный портокавальный анастомоз» должен обеспечивать достаточное снижение портального давления для предупреждения пищеводных кровотечений и в то же время сохранять его выше нормальных значений для обеспечения портальной перфузии печени. Эффективная клиническая реализация данной концепции удалась I.J. Sarfeh и соавт., которые популяризировали портокавальные шунты малого диаметра сосудистыми протезами, в 1986 году [13]. Появление протезов из политетрафторэтилена (ePTFE) минимизировало частоту ранних тромбозов шунтов, которая все же составляет от 4 до 16% [1, 3]. В настоящее время появились ePTFE-протезы, внутренняя поверхность которых импрегнирована углеродом с целью снижения агрегации тромбоцитов, что позволило улучшить показатели проходимости артериальных шунтов из данного материала [2].

В статье представлен наш первый опыт портосистемного шунтирования с использованием протезов данного типа в портокавальной и мезентерикокавальной позиции у трех пациентов с синдромом портальной гипертензии на фоне цирроза печени. Подобных наблюдений в мировой литературе мы не встретили.

КЛИНИЧЕСКИЕ НАБЛЮДЕНИЯ

1. Пациентка С., 49 лет, наблюдается нами с марта 2007 года. В 2005 г. был установлен диагноз криптогенного цирроза печени, в октябре 2006 г., феврале и марте 2007 г. трижды имели место кровотечения из ВРВ пищевода, остановленные

консервативными мероприятиями в условиях ЦРБ по месту жительства. В марте 2007 г. больная обследована в гастроэнтерологическом отделении ГНОКБ, тогда же было выполнено эндоскопическое лигирование вен пищевода в связи с их расширением до IV ст. (по классификации К.Ж. Raquet [9]). Через три недели после выписки пациентка поступила в хирургическое отделение ЦРБ по месту жительства с клинической картиной профузного кровотечения из ВРВ пищевода, которое было остановлено баллонной тампонадой. В течение 7 суток – трижды рецидивы кровотечения с декомпенсацией печеночной недостаточности, после последнего рецидива отсутствие гемостаза на фоне баллонной тампонады с темпом кровопотери 50–100 мл/час. После консультации по линии санавиации мы приняли решение о выезде в ЦРБ (450 км от Новосибирска). При осмотре больной на месте: состояние очень тяжелое, явления энцефалопатии, пульс 100 в мин. АД 100/60 мм рт. ст. без вазопрессорной поддержки, иктеричность кожного покрова и склер, живот увеличен в объеме за счет ненапряженного асцита, при пальпации мягкий, печень – по краю реберной дуги, край ее закруглен, плотный, селезенка +2 см из-под реберной дуги, ректально – мелена. Гемоглобин 65 г/л, эритроциты $2,5 \times 10^{12}/л$, гематокрит 0,23, билирубин 112 мкмоль/л, альбумин 22,5 г/л, протромбиновое отношение 1,80. Установлен диагноз: «Криптогенный цирроз печени. Child-Pugh C(12). Синдром портальной гипертензии. ВРВ пищевода IV ст., осложненное рецидивирующими кровотечениями. Продолжающееся кровотечение на фоне баллонной тампонады. Кровопотеря тяжелой степени». Была предпринята попытка эндоскопического гемостаза посредством лигирования, оказавшаяся безуспешной, вновь установлен зонд Блэкмора. В данной ситуации мы приняли решение о портосистемном шунтировании по жизненным показаниям. В экстренном порядке 30.03.2007 выполнено Н-образное мезентерикокавальное шунтирование ePTFE-протезом IMPRA Carboflo 8 мм. Объем интраоперационной кровопотери составил 200 мл. Больная экстубирована через 36 часов, зонд Блэкмора удален через 48 часов после вмешательства. В послеоперационном периоде пациентка получала компоненты крови, альбумин, лактулозу, верошпирон 100 мг/сут, фраксипарин 0,6 мл/сут, квамател 40 мг/сут, гепа-мерц 20 г/сут. Выписана в стабильном состоянии на 14-е сутки. На момент написания статьи срок наблюдения составляет 2 года 10 месяцев, кровотечения не рецидивировали. При многократных контрольных эндоскопических исследованиях варикоз вен пищевода отсутствует. Проподимость верхней брыжеечной, воротной вен и шунта подтверждена данными МРТ (2007) и мезентерикоportoграфии (2009) (рис. 1). В насто-

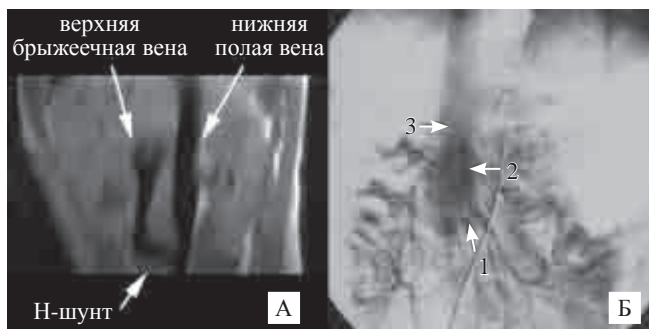


Рис. 1. МР-томография (А) и мезентерикопортография (Б) после Н-образного мезентерикокавального шунтирования. 1 – зона шунта, 2 – контрастирование верхней брыжеечной вены дистальнее шунта свидетельствует о его парциальном характере, 3 – переток контраста в нижнюю полую вену

ящее время класс печеночной недостаточности Child-Pugh B(7), MELD 8. В ноябре 2009 года обследована по программе реципиента печеночного трансплантата, включена в активный лист ожидания.

2. Пациент Г., 63 года, наблюдается нами по поводу цирроза печени с декабря 2007 г., когда впервые имел место эпизод кровотечения из ВРВ пищевода. В последующем больной перенес более 10 тяжелых рецидивов кровотечения, с частотой 1–2 раза в месяц, несмотря на многократные процедуры эндоскопической коррекции (лигирование и склеротерапия). Ранее имели место употребления алкоголя в умеренных количествах, с 2007 г. – абстиненция. В очередной раз был госпитализирован в августе 2009 г. с клинической картиной состоявшегося кровотечения из ВРВ пищевода тяжелой степени. Первым этапом было выполнено эндоскопическое лигирование ВРВ пищевода, при этом выявлено отсутствовавшее ранее ВРВ кардиально-го отдела желудка III ст. После стабилизации со-

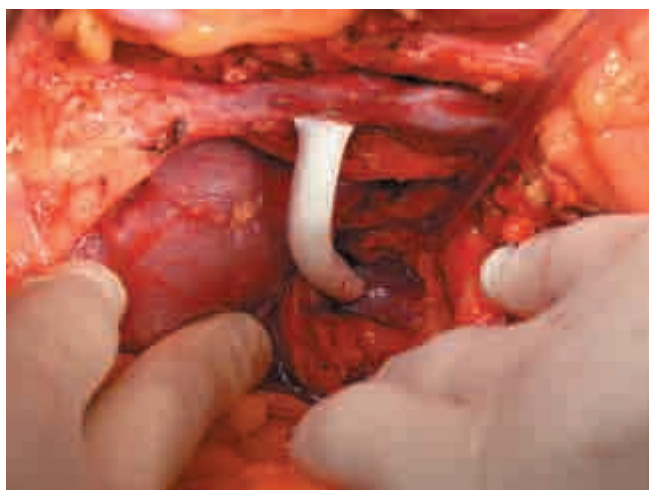


Рис. 2. Интраоперационная фотография Н-образного мезентерикокавального шунта

стояния, коррекции анемии выполнены КТ и мезентерикопортография, визуализированы проходимые верхняя брыжеечная, селезеночная вены, проходимый основной ствол воротной вены с тромбозом ее бифуркации и внутривенных ветвей. Диагноз: «Цирроз печени токсической этиологии. Child-Pugh B(7). MELD 7. Тромбоз бифуркации и внутривенных ветвей воротной вены. Синдром портальной гипертензии. ВРВ пищевода IV ст., ВРВ желудка III ст.» Сопутствующая патология – сахарный диабет 2-го типа с инсулиновой недостаточностью. В связи с частыми рецидивами кровотечений из ВРВ, появлением ВРВ пищевода, неэффективностью этапного эндоскопического лечения с целью коррекции портальной гипертензии решено выполнить портосистемное шунтирование в варианте Н-образного мезентерикокавального шунтирования. Вид шунта выбран с учетом возможной предстоящей ортотопической трансплантации печени, для осуществления которой целесообразно избежать диссекции элементов печеночно-двенадцатиперстной связки, сохранить интактным основной ствол воротной вены и обеспечить возможность устранения портосистемного сброса для эффективной портальной реперфузии трансплантата. 02.09.2009 выполнено Н-образное мезентерикокавальное шунтирование ePTFE-протезом IMPRA Carboflo 8 мм (рис. 2). Исходное портальное давление составило 27 мм рт. ст., после пуска кровотока по шунту снизилось до 11 мм рт. ст. Интраоперационная кровопотеря минимальная, в пределах 100 мл. Экстубирован через 6 часов пос-

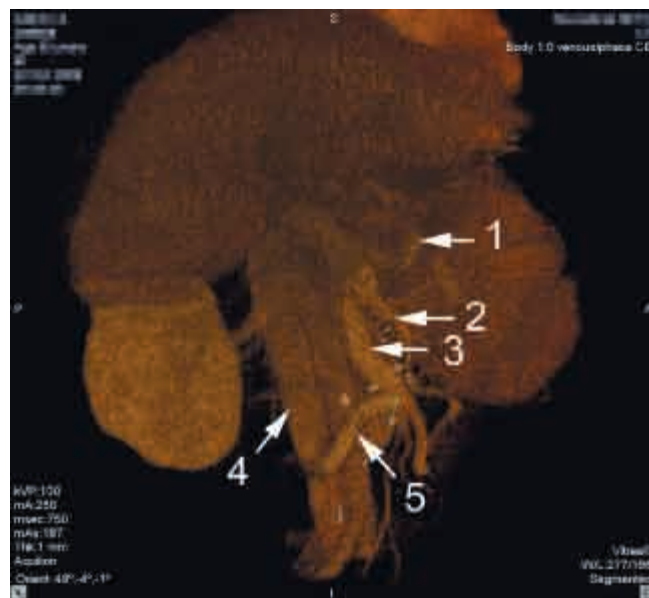

Рис. 3. Мультиспиральная компьютерная томография после мезентерикокавального шунтирования. 1 – селезеночная вена, 2 – нижняя брыжеечная вена, 3 – верхняя брыжеечная вена, 4 – нижняя полая вена, 5 – функционирующий шунт

ле вмешательства. В раннем послеоперационном периоде отмечено прогрессирование печеночной недостаточности, нарастание асцита, энцефалопатии, что потребовало проведения 1 сеанса плазмообмена. На фоне интенсивной терапии, включавшей свежезамороженную плазму, диуретики, лактулозу, гепа-мерц, прокинетики, H_2 -блокаторы, состояние стабилизировалось и значительно улучшилось. Выписан на 20-е сутки после вмешательства в удовлетворительном состоянии. За время, прошедшее с момента операции, кровотечения не рецидивировали, при контрольной эзофагогастродуоденоскопии: ВРВ пищевода I ст., ВРВ желудка нет. Пройодимость шунта подтверждена данными МСКТ (рис. 3). Пациент находится в активном листе ожидания трансплантации печени.

3. Пациентка З., 61 год, наблюдается нами с июля 2009 года. Диагноз: «Криптогенный цирроз печени. Child-Pugh A(6). MELD 3. Синдром портальной гипертензии. ВРВ пищевода II ст., ВРВ желудка IV ст., осложненное рецидивирующими кровотечениями». Пациентка госпитализирована в октябре 2009 года с клинической картиной состоявшегося кровотечения из ВРВ гастроэзофагеального коллектора тяжелой степени, при эндоскопическом исследовании выявлены ВРВ пищевода II ст. и ВРВ желудка IV ст. За предшествующие 2 месяца больной выполнено 4 процедуры эндоскопического лигирования ВРВ, несмотря на это, произошли 3 рецидива кровотечения. В связи с неэффективностью этапного эндоскопического лечения, локализацией варикоза в желудке с целью коррекции портальной гипертензии решено выполнить портосистемное шунтирование. Пациентка не рассматривалась как кандидат в лист ожидания трансплантации печени, поэтому в качестве варианта декомпрессии мы запланировали парциальный Н-образный портокавальный шунт. 30.10.2009 выполнено Н-образное портокавальное шунтирование протезом IMPRA Carboflo 8 мм (рис. 4). Для обеспечения технической возможности манипуляций с элементами печеночно-двенадцатиперстной связи в связи с большими размерами желчного пузыря при отсутствии признаков билиарной гипертензии нам пришлось выполнить холецистэктомию. Исходное портальное давление составило 24 мм рт. ст., после пуска кровотока по шунту снизилось до 11 мм рт. ст. Объем интраоперационной кровопотери составил 200 мл. В ближайшем послеоперационном периоде отмечены явления печеночной энцефалопатии, что потребовало продленной ИВЛ (в течение 3 суток) и проведения 1 сеанса плазмообмена. Пациентка получала терапию, аналогичную описанной в предыдущем наблюдении. Выписана в удовлетворительном состоянии на 19-е сутки после вмешательства. При контрольной эзофагогастродуоденоскопии от-

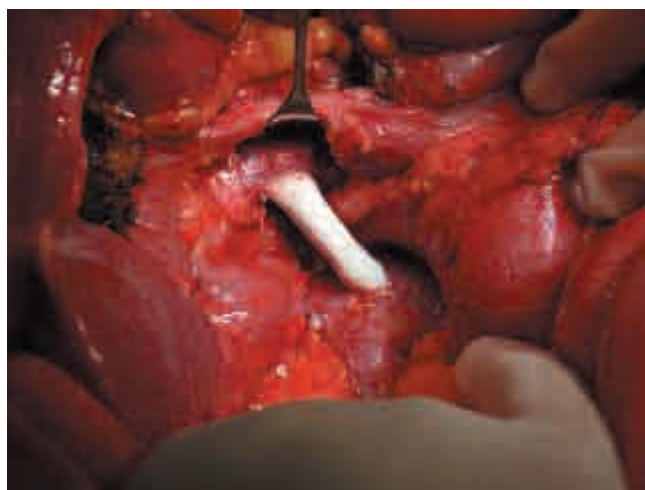

Рис. 4. Интраоперационная фотография Н-образного портокавального шунта, общий желчный проток отведен кверху.

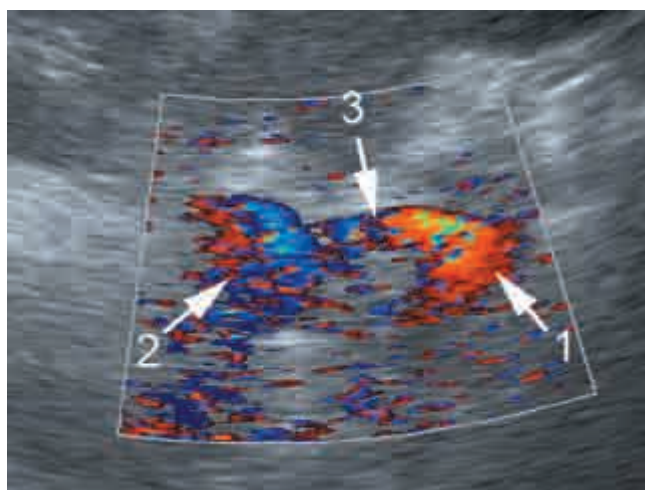


Рис. 5. Ультразвуковое дуплексное сканирование после портокавального шунтирования. 1 – воротная вена, 2 – нижняя полая вена, 3 – функционирующий шунт

мечена полная редукция ВРВ. Пройодимость шунта подтверждена данными ультразвукового дуплексного сканирования (рис. 5). С момента операции кровотечения не рецидивировали.

ОБСУЖДЕНИЕ

Основой современной концепции портосистемного шунтирования при циррозе печени является условие обеспечения эффективного контроля кровотечений при сохранении гепатопетального кровотока с учетом возможной трансплантации печени [8]. Эффективный контроль кровотечений обеспечивают все типы шунтов: неселективные, селективные и парциальные. Серьезным негативным последствием неселективного шунтирования является высокая частота тяжелой печеночной недостаточности и энцефалопатии вследствие полного прекращения пор-

тальной перфузии печени [9]. Селективные шунты (дистальный спленоренальный шунт Warren'a и гастрокавальный шунт Inokuchi) позволяют обеспечить декомпрессию гастроэзофагеального коллектора и сохранить гепатопетальный кровоток. Однако в ряде работ было показано, что с течением времени эти шунты теряют селективность, так как сохраняющаяся гипертензия в мезентериальном бассейне приводит к деривации кровотока по венам в стенке желудка, что может сопровождаться их значительным расширением [4, 7]. Теория парциального шунтирования основана на заключении, что кровотечения из ВРВ не развиваются при портосистемном градиенте менее 12 мм рт. ст. [14]. Цель снижения градиента ниже этого критического значения, но выше уровня, достаточного для сохранения притока питающей печень крови по воротной вене, может быть достигнута использованием синтетических Н-вставок диаметром 8–10 мм. [13]. Важно, что диаметр таких сообщений не увеличивается с течением времени, как это может происходить с портокавальными анастомозами. Многие авторы продемонстрировали хорошую редукцию портального давления, сохранение гепатопетального кровотока, низкую частоту послеоперационной энцефалопатии и удовлетворительную проходимость при использовании шунтов из ePTFE [1, 3]. Роль декомпрессивной хирургии портальной гипертензии была несколько пересмотрена с появлением трансюгулярного внутриворотного портосистемного шунтирования (TIPS). Однако, являясь малоинвазивной процедурой и имея несколько лучшие показатели ранней послеоперационной летальности по сравнению с парциальными шунтами, TIPS сопровождается значимо более частым развитием постшунтовой энцефалопатии, тромбозов и рецидивов кровотечений [8, 11]. В 2005 году A. Rosemurgy и соавт. опубликовали результаты 10-летнего рандомизированного исследования результатов TIPS в сравнении с Н-образным портокавальным шунтированием [12]. Авторы сделали следующие выводы: 1) для пациентов с печеночной недостаточностью Child-Pugh A-B или MELD <14 необходимо использовать Н-образные портокавальные шунты; 2) у пациентов с Child-Pugh C или MELD \geq 14, которым не предполагается трансплантация печени, Н-образные шунты могут облегчить течение портальной гипертензии с относительным сохранением ресурсов печени; 3) у пациентов с Child-Pugh C или MELD \geq 14, которым в течение ближайших месяцев предполагается выполнить трансплантацию печени, необходимо использовать TIPS; 4) если по социальным соображениям возможности наблюдения за функцией TIPS или перспективы трансплантации маловероятны, необходимо использовать парциальные шунты; 5) TIPS хорошо подходит па-

циентам, у которых нежелательно выполнение открытого вмешательства (множественные лапаротомии в анамнезе, ожирение, тяжелая сопутствующая патология).

Необходимо отметить, что при ведении пациентов с портальной гипертензией вследствие цирроза печени мы придерживаемся максимально консервативной тактики. Так, за промежуток времени, в течение которого мы наблюдали описанные в статье случаи, нами была выполнена 241 процедура эндоскопической коррекции ВРВ у 130 больных с портальной гипертензией цирротической этиологии. Лишь у троих из них (2,31%) возникла необходимость выполнения шунтирования в связи с рефрактерным к эндоскопическому лечению варикозом вен гастроэзофагеального коллектора и рецидивирующими кровотечениями. При выборе вида портальной декомпрессии мы стремились к шунтированию, которое избавило бы пациентов от кровотечений, не усугубив исходную печеночную недостаточность. На наш взгляд, парциальные Н-образные шунты наиболее подходят для этих целей. Действительно, ни один из трех больных не имеет в отдаленном послеоперационном периоде постшунтовой энцефалопатии, более того, в настоящее время двое из них занимаются научной и преподавательской деятельностью. Внеанатомический характер и относительно невысокая скорость кровотока по таким шунтам создают условия для развития их тромбозов. Принимая во внимание эти факторы, мы использовали ePTFE-протезы с атромбогенным углеродным покрытием и не зафиксировали развития их тромбозов даже в мезентерикокавальной позиции, где имплантированы более длинные фрагменты. Наконец, считаем целесообразным подчеркнуть необходимость прогнозирования возможности трансплантации печени. У двух пациентов, которые включены в лист ожидания, мы выполнили мезентерикокавальное шунтирование, стараясь избежать диссекции тканей подпеченочного пространства и печеночно-двенадцатиперстной связки, чтобы не создать технических проблем с выделением воротной вены и подпеченочного отдела нижней полой вены при трансплантации. Обязательным условием трансплантации печени является разобщение портосистемного шунта для обеспечения адекватной портальной перфузии трансплантата. Дополнительным преимуществом мезентерикокавальных шунтов является то, что такая позиция делает возможным их разобщение непосредственно перед портальной реперфузией трансплантата, тогда как гепатэктомия проходит в условиях функционирующего шунта, при невысоких цифрах портального давления, что может существенно уменьшить интраоперационную кровопотерю [8].

СПИСОК ЛИТЕРАТУРЫ

1. Adam R., Diamond T., Bismuth H. Partial porta-caval shunt: renaissance of an old concept // *Surgery*. 1991. Vol. 111. P. 610–616.
2. Bacourt F. Prospective randomized study of carbon-impregnated polytetrafluoroethylene grafts for below-knee popliteal and distal bypass: results at 2 years // *Ann. Vasc. Surg.* 1997. Vol. 11. P. 596–603.
3. Batignani G., Vizzutti F., Rega L. et al. Small diameter H-graft porta-caval shunt performed at different stages of liver disease // *Hepatobiliary Pancreat. Dis. Int.* 2004. Vol. 3. P. 516–521.
4. Belghiti J., Grenier P., Nouel O. et al. Long-term loss of Warren's shunt selectivity. Angiographic demonstration // *Arch Surg.* 1981. Vol. 116. P. 1121–1124.
5. Bismuth H., Moreaux J., Hepp J. L'anastomose spléno-rénale centrale dans le traitement de l'hypertension portale // *Ann. Chir.* 1966. Vol. 20. P. 1441–1445.
6. Bosch J., Abraldes J.G., Groszmann R. Current management of portal hypertension // *J. Hepatol.* 2003. Vol. 38. P. S54–S68.
7. Castaing D., Adam R., Azoulay D. *Chirurgie du foie et de l'hypertension portale*. Paris: Masson, 2006.
8. Hillebrand D.J., Kojouri K., Cao S. et al. Small-diameter portacaval H-graft shunt: a paradigm shift back to surgical shunting in the management of variceal bleeding in patients with preserved liver function // *Liver Transpl.* 2000. Vol. 6. P. 459–465.
9. Klempnauer J., Schrem H. Review: surgical shunts and encephalopathy // *Metab. Brain Dis.* 2001. Vol. 16. P. 21–25.
10. Paquet K.J. Prophylactic endoscopic sclerosing treatment of the esophageal wall in varices – a prospective controlled randomized trial // *Endoscopy*. 1982. Vol. 14. P. 4–5.
11. Rosemurgy A.S., Serafini F.M., Zweibel B.R. et al. Transjugular intrahepatic portosystemic shunt vs. small-diameter prosthetic H-graft portacaval shunt: extended follow-up of an expanded randomized prospective trial // *J. Gastrointest. Surg.* 2000. Vol. 4. P. 589–597.
12. Rosemurgy A.S., Bloomston M., Clark W.C. et al. H-graft portacaval shunts versus TIPS: ten-year follow-up of a randomized trial with comparison to predicted survivals // *Ann. Surg.* 2005. Vol. 241. P. 238–246.
13. Sarfeh I.J., Rypins E.B., Mason G.R. A systematic appraisal of portacaval H-graft diameters. Clinical and hemodynamic perspectives // *Ann. Surg.* 1986. Vol. 204. P. 356–363.
14. Vorobioff J., Groszmann R.J., Picabea E. et al. Prognostic value of hepatic venous pressure gradient measurements in alcoholic cirrhosis: a 10-year prospective study // *Gastroenterology*. 1996. Vol. 111. P. 701–709.