DOI: 10.15825/1995-1191-2018-2-37-46

ОПЫТ ТРАНСПЛАНТАЦИИ СЕРДЦА У ДЕТЕЙ В СЕВЕРО-ЗАПАДНОМ ФЕДЕРАЛЬНОМ ОКРУГЕ РОССИЙСКОЙ ФЕДЕРАЦИИ

М.А. Симоненко, Т.М. Первунина, П.А. Федотов, Ю.В. Сазонова, Е.С. Васичкина, В.Е. Рубинчик, А.В. Березина, Д.А. Зверев, А.Е. Баутин, А.А. Костарева, А.П. Полякова, Л.Б. Митрофанова, М.Ю. Ситникова, Г.В. Николаев, М.Л. Гордеев, М.А. Карпенко

Федеральное государственное бюджетное учреждение «Национальный медицинский исследовательский центр им. В.А. Алмазова» Минздрава России, Санкт-Петербург, Российская Федерация

Цель. Оценить ранние и отдаленные результаты трансплантаций сердца (ТС) у пациентов до 18 лет, выполненных в ФГБУ «НМИЦ им. В.А. Алмазова» Минздрава России. **Материалы и методы.** С апреля 2011-го по сентябрь 2017 г. выполнено 5 ортотопических ТС реципиентам (все женского пола) от взрослых доноров. Медиана возраста составила 15 лет (10–16), фракция выброса левого желудочка до ТС – 17% (10–33%). Причинами развития хронической сердечной недостаточности были в двух случаях дилатационная кардиомиопатия и по одному случаю – некомпактного миокарда, аритмогенной дисплазии правого желудочка и аномалии Эбштейна. Длительность нахождения в листе ожидания ТС – 76 дней (12–684). Одной пациентке в качестве «моста к ТС» была имплантирована бивентрикулярная система экстракорпоральной механической поддержки кровообращения Berlin Heart EXCOR (250 суток). По результатам коронароангиографии только в одном случае было выявлено атеросклеротическое поражение сосудов у донора, в связи с чем ТС была выполнена одновременно с аортокоронарным шунтированием. Все реципиенты получали стандартную иммуносупрессивную терапию такролимусом, препаратами микофеноловой кислоты, глюкокортикостероидами. Индукция была выполнена у четырех пациентов антитимоцитарным глобулином, у одного – базиликсимабом. Проведена ретроспективная оценка лабораторно-инструментальных исследований и частоты развития осложнений в посттрансплантационном периоде. **Результаты.** Медиана времени наблюдения после ТС составила 35,9 месяца (4,4–73,7). Пациенты находились в отделении реанимации 12 суток (4–18), а одна пациентка – 18 суток, в связи с развитием синдрома обратимой лейкоэнцефалопатии (PRES), что потребовало замены такролимуса на циклоспорин. Инотропная поддержка в послеоперационном периоде проводилась в течение 3 суток (3–8). Через один год после ТС показатели ЭхоКГ были в норме. По результатам кардиореспираторного теста к одному году после ТС пиковое потребление кислорода (VO_{2peak}) достигло нормальных значений. По результатам ЭМБ (n = 48) клинических проявлений отторжения не было, острый криз клеточного отторжения (R2) был диагностирован в 12,5% случаев. В отдаленном периоде значимых осложнений не наблюдалось. **Выводы.** Выполнение ТС является эффективным методом лечения терминальной ХСН в детском возрасте. Кризов отторжения с дисфункцией трансплантата на фоне комбинированной иммуносупрессивной терапии не было. У всех пациентов произошло полное восстановление трудоспособности, возобновлена образовательная деятельность.

Ключевые слова: трансплантация сердца, трансплантация сердца у детей, хроническая сердечная недостаточность, отторжение, болезнь коронарных сосудов пересаженного сердца, физическая работоспособность.

Для корреспонденции: Симоненко Мария Андреевна. Адрес: 197341, Санкт-Петербург, ул. Аккуратова, д. 2. Тел. (921) 952-43-55. E-mail: ladymaria.dr@gmail.com, simonenko_ma@almazovcentre.ru

For correspondence: Maria Simonenko. Address: Akkuratova street, 2, Saint-Petersburg, 197341, Russian Federation. Tel. (921) 952-43-55. E-mail: ladymaria.dr@gmail.com, simonenko_ma@almazovcentre.ru

THE EXPERIENCE OF PEDIATRIC HEART TRANSPLANTATION ON NORTH-WEST OF RUSSIAN FEDERATION

M.A. Simonenko, T.M. Pervunina, P.A. Fedotov, Yu.V. Sazonova, E.S. Vasichkina, V.E. Rubinchik, A.V. Berezina, D.A. Zverev, A.E. Bautin, A.A. Kostareva, A.P. Polyakova, L.B. Mitrofanova, M.Yu. Sitnikova, G.V. Nikolaev, M.L. Gordeev, M.A. Karpenko

Federal State Budgetary Institution «V.A. Almazov National Medical Research Centre» of the Ministry of Health of the Russian Federation, Saint-Petersburg, Russian Federation

Aim: to estimate early and long-term outcomes in recipients under 18 years old who have been heart transplanted in Almazov National Medical Research Centre. **Materials and methods.** From April 2011 to September 2017 we performed 5 heart transplantations (HTx) in recipients under 18 years old (female) old) from adults donors. The median of age were 15 years (range 10–16 years), LVEF prior HTx – 17% (10–33%). Causes of heart failure were dilated cardiomyopathy (n = 2), non-compacted myocardium (n = 1), arrhythmogenic ventricular dysplasia (n = 1) and Ebstein's anomaly (n = 1). They spent in HT waiting list 76 days (12–684 days). One patient underwent biventricular assist device Berlin Heart EXCOR implantation (days on support – 250) as a «bridge» to transplant. Due to coronary angiography (CAG) results 1 patient underwent HTx and CABG simultaneously. All recipients treated by triple-drug therapy (steroids, calcineurin inhibitors, mycophenolate mofetil), induction (thymoglobulin – n = 4, basiliximab – n = 1). We evaluated retrospectively laboratory-instrumental investigations and frequency of complications after HTx. **Results.** The median of survival after HT was 35,93 months (4,4–73,7 months), all of them are alive. Patients spent in ICU 12 days (4–18 days), but one – 18 days due to posterior reversible encephalopathy syndrome (PRES), tacrolimus was switched to cyclosporine. They required inotropic support during 3 days (3–8 days). In 1 yr after HT TTE results got to normal values, the same as VO_{2peak} significantly improved. According to EMB (n = 48) results there were no clinical signs of rejection, acute cellular rejection (R2) was diagnosed in 12,5% cases. In long-term follow-up there was no significant post transplant complications and comorbidities. **Conclusion.** Pediatric heart transplantation is an effective treatment of terminal CHF. There was no significant clinical rejection under combined immunosuppressive regimens. All patients recovered and went back to normal life. Physical capacity improved in all recipients.

Key words: heart transplantation, pediatric heart transplantation, heart failure, rejection, cardiac allograft vasculopathy, physical capacity.

ВВЕДЕНИЕ

В настоящее время в Российской Федерации распространенность хронической сердечной недостаточности (ХСН) во взрослой популяции составляет 14,9 млн человек, из них 6 млн пациентов страдают ХСН III–IV ФК [1]. Данные о распространенности ХСН в детской возрастной группе отсутствуют. Согласно International Society of Heart and Lung Transplantation (ISHLT), у реципиентов в возрасте 11–17 лет к одним из основных причин развития ХСН относятся дилатационная кардиомиопатия (ДКМП) (66%) и врожденные пороки сердца (ВПС) (25%). Около 34% детей с декомпенсацией ХСН умирают в течение 1 года, 5-летняя выживаемость – менее 50% [2]. Число больных с бессимптомным течением (бессимптомная дисфункция левого желудочка) значительно превышает число больных с клинически выраженной ХСН. Также для детей характерно быстрое развитие декомпенсации в критические периоды детства (ростовые скачки, половое созревание).

В последние 20 лет трансплантация сердца (ТС) детям широко применяется по всему миру, хотя первая операция была проведена в 1967 г. A. Kantrowitz реципиенту в возрасте 19 дней от рождения, донором был ребенок [3]. Пересадка сердца детям занимает 14% от всех ТС [4]. С 1982-го по 2016 г. было выполнено более 12,5 тыс. ТС детям [5]. Согласно регистру ISHLT, в 2016 г. в США ТС была выполнена 444 больным до 18 лет [6]. Существуют следующие показания к ТС у пациентов до 18 лет [7]:

– прогрессирующая ХСН, несмотря на оптимальную поликомпонентную терапию;
– зависимость от терапии инотропными препаратами или от механической поддержки кровообращения;
– прогрессирующая вторичная легочная гипертензия (ЛГ) при левожелудочковой недостаточности;
– злокачественная жизнеугрожающая аритмия при отсутствии эффекта от медикаментозной терапии, радиочастотной абляции и имплантации дефибриллятора;
– комбинированные ВПС, при которых невозможна радикальная или паллиативная коррекция или риск от возможной операции выше, чем риск от ТС.

В 2011 г. в ФГБУ «НМИЦ им. В.А. Алмазова» Минздрава РФ была выполнена первая в Санкт-Петербурге ТС ребенку от взрослого донора [8].

ЦЕЛЬ

Оценить ранние и отдаленные результаты трансплантаций сердца у пациентов до 18 лет, выполненных в ФГБУ «НМИЦ им. В.А. Алмазова» Минздрава России.

МАТЕРИАЛЫ И МЕТОДЫ

В ФГБУ «НМИЦ им. В.А. Алмазова» Минздрава России в отделении педиатрии по профилю кардиологии за 1 год проводится лечение более чем 600 детям, из которых около 70 имеют прогрессирующее течение ХСН. В среднем на комиссию по отбору на ТС за год представляется около 12 пациентов до 18 лет (всего за оцениваемый период 82 ребенка): 80% (66 детей) из них составляют дети раннего возраста, которым ТС от взрослых доноров невозможна, у 14% (11 детей) имели место противопоказания к трансплантации сердца (высокая фиксированная легочная гипертензия, грубый неврологический дефицит вследствие ОНМК, выраженные когнитивные нарушения, миопатия), 6% (5 детей) включено в лист ожидания ТС (ЛОТС). С апреля 2011-го по сентябрь 2017 г. выполнено 5 ортотопических ТС по бикавальной методике детям (все женского пола) от взрослых доноров. Медиана возраста была 15 лет (10–16). Двое из них были включены в ЛОТС в состоянии декомпенсации ХСН (табл. 1). Длительность нахождения в ЛОТС составила 76 дней (12–684). Причинами развития ХСН были: в двух случаях – ДКМП, в одном случае – некомпактный миокард, в одном случае – аритмогенная дисплазия правого желудочка (АДПЖ) и в одном случае – аномалия Эбштейна.

Таблица 1

Основные характеристики реципиентов до ТС

Main characteristics of recipients before heart transplantation

Параметры / Пациенты	№ 1	№ 2	№ 3	№ 4	№ 5
Возраст, лет	15	10	16	13	15
Регион	Мурманская область	Санкт-Петербург	Санкт-Петербург	Архангельская область	Вологодская область
Диагноз	ДКМП, миокардитический кардиосклероз с исходом в дилатацию камер сердца	ДКМП, хронический миокардит с исходом в дилатацию камер сердца	АДПЖ[1]	Некомпактный миокард, хронический миокардит	ВПС[2]: Аномалия Эбштейна, ТН 3-й ст.[3]
Генетика	TNNT2 c.620_622del (rs45578238, патогенный вариант)	TNNT2 (сердечный тропонин) rs397516471	Сочетанные мутации K859R и T23321 в гене PKP2	DSP P450L (вариант неопределенной значимости)	MYPN K153R (rs199476401, вероятно патогенный вариант)
ХСН, ФК	IV	IV	IV	III	III
Рост, см	162	154	159	164	158
Вес, кг	56	29	46	47	46
ФВ ЛЖ[4], Симпсон, %	10	17	20	16	33
ДЛА[5] систол., мм рт. ст.	45	37	19	33	26
ЛСС[6], ед. Вуда	–	2,19	2,30	3,70 → 3,20	2,7
СИ[7], л/мин/м^2	–	2,26	1,50	2,0	–
VO_{2peak}, мл/мин/кг (% от должной величины)	–	–	14 (41%)	11 (32%)	11 (50%)
Вентиляторный эквивалент (Ve/VCO_2)	–	–	44,6	42,8	42,5
Инотропная поддержка	Да	Да	Нет	Нет	Нет
ИВЛ[8]	Нет	Да	Нет	Нет	Нет
UNOS[9]	1B	1B	2 → 1A	2	2
Длительность в ЛОТС, дней	23	12	684, из них 250 на МПК[10]	76	234

Примечание. [1]АДПЖ – аритмогенная дисплазия правого желудочка; [2]ВПС – врожденный порок сердца; [3]ТН – трикуспидальная недостаточность; [4]ФВ ЛЖ – фракция выброса левого желудочка; [5]ДЛА – давление в легочной артерии; [6]ЛСС – легочное сосудистое сопротивление; [7]СИ – сердечный индекс; [8]ИВЛ – искусственная вентиляция легких; [9]UNOS – United Network for Organ Sharing; [10]МПК – механическая поддержка кровообращения.

Для большинства пациентов доказан генетический характер заболевания. У всех пациентов имела место терминальная ХСН на фоне кардиомегалии с увеличением конечно-диастолического объема (КДО) до 187,5 мл (104–232), конечно-систолического объема (КСО) до 123 мл (82–207), размеров левого предсердия (ЛП) до 4,3 мм (4,2–4,7) и правого предсердия (ПП) до 5,5 мм (2,8–8,4). Фракция выброса левого желудочка – 17% (10–33%) – была значительно снижена. У 4 из 5 пациентов была выполнена катетеризация правых отделов сердца, по результатам которой не было выявлено высокой ЛГ: давление в легочной артерии (ДЛА) систолическое – 33 мм рт. ст. (19–45); легочное сосудистое сопротивление (ЛСС) – 2,50 ед. Вуда (2,19–3,70). У пациентки № 4 в связи с высоким ЛСС проводился тест на обратимость ЛГ (табл. 1).

Более того, у пациентки № 1 был диагностирован вторичный антифосфолипидный синдром (АФС), сопровождаемый развитием тромбоэмболии легочной артерии (ТЭЛА), тромбами в полостях сердца, тромбозом глубоких вен правой нижней конечности. Учитывая терминальную стадию ХСН, отсутствие эффекта от проводимой терапии, единственно возможным методом лечения по жизненным показаниям была признана ТС [8].

В рамках обследования в ЛОТС проводилась оценка уровня физической работоспособности (ФР), характеризующегося пиковым потреблением кислорода (VO_{2peak}). Этот параметр определяется при кардиореспираторном тестировании (КРТ) и является объективным показателем оценки тяжести сердечной недостаточности, эффективности терапии и прогноза, служит одним из критерием отбора больных на ТС [9]. В РФ отсутствуют нормы КРТ для детей. По результатам КРТ до ТС отмечено резкое снижение ФР (пиковое потребление кислорода (VO_{2peak}) <14 мл/мин/кг). У пациенток № 1 и № 2 тест не выполнялся в связи с тяжестью состояния (табл. 1).

Генетическое исследование проводилось с использованием целевого обогащения Haloplex (108 генов) на приборе Illumina MiSeq с последующим подтверждением методом секвенирования по Сенгеру. Классификация выявленных генетических вариантов проводилась в соответствии с рекомендациями Американской коллегии медицинской генетики (ACMG) [10].

Основные характеристики реципиентов представлены в табл. 1.

У всех пациентов определялось HLA-типирование и сенсибилизация к HLA-антигенам методом твердофазного иммуноферментного анализа (ИФА, Luminex), по результатам которого у пациентки № 3 была выявлена положительная HLA-сенсибилизация к II классу (PRA = 100%). Была проведена десенсибилизирующая терапия [11]: 10 сеансов каскадной плазмофильтрации (плазмаферез), введен внутривенный иммуноглобулин в дозе 0,5 г/кг разово после каждого сеанса (суммарно 200 г). После проведения этого курса лечения зарегистрировано выраженное снижение уровня предсуществующей сенсибилизации к HLA-антигенам. Перед ТС выполнялась cross-match-реакция для определения гистосовместимости доноров и реципиентов, которая во всех случаях была отрицательной.

Одной пациентке (№ 3) была имплантирована бивентрикулярная система экстракорпоральной механической поддержки кровообращения (МПК) Berlin Heart EXCOR (длительность поддержки – 250 суток) в качестве «моста к ТС». За время нахождения на МПК имели место следующие осложнения: рецидивирующие носовые кровотечения и тромбообразование в полости правого насоса через 4 месяца после имплантации системы, что потребовало замены правого насоса.

Всем детям ТС была выполнена от взрослых доноров (медиана возраста – 37 лет (27–41); мужчин – 3, женщин – 2). Коронароангиография (КАГ) была выполнена только у донора мужского пола старше 40 лет, по результатам которой было выявлено одососудистое атеросклеротическое поражение коронарного русла (маргинальная ветвь огибающей артерии), в связи с чем реципиенту была проведена ТС одновременно с аортокоронарным шунтированием (реципиент № 5).

Индукция была выполнена у 4 пациенток антитимоцитарным глобулином, у 1-й пациентки – базиликсимабом. Все реципиенты получали стандартную иммуносупрессивную терапию ингибиторами кальциневрина, препаратами микофеноловой кислоты и глюкокортикостероидами (ГКС) [11]. У пациентов в динамике оценивалась концентрация ингибиторов кальциневрина: такролимуса (FK-506) до 15 нг/мл в течение 1-го месяца, 1–6 месяцев – 10–15 нг/мл, в дальнейшем – 8–10 нг/мл; циклоспорина до 300 нг/мл в течение 1-й недели, до 250 нг/мл в течение 3 месяцев, до 160 нг/мл в течение одного года, затем 80–100 нг/мл. Наряду с иммуносупрессивной терапией в течение 6 месяцев проводилась профилактика пневмоцистной пневмонии (Ко-тримоксазол), применялась противогрибковая (в течение 1 месяца) противовирусная (валганцикловир – в течение одного года), а также гиполипидемическая терапия (флувастатин, аторвастатин).

С раннего послеоперационного периода со всеми пациентками проводились активизация, занятия лечебной физкультурой с постепенным расширением до IV двигательного режима.

Результаты ТС оценивали на основании анализа послеоперационного периода, регулярного клинико-лабораторного мониторинга (не менее 1 раза в

Таблица 2

Результаты ЭхоКГ через 1 год после ТС

TTE results in 1 year after heart transplantation

№	ФВ ЛЖ, %	ДЛА систол., мм рт. ст.	КДО, мл	КСО, мл	ЛП, мм	ПП, мм	TAPSE[1], мм
1	62	31	85	32	3,3	5,0	15
2	70	35	96	31	3,8	2,7	16
3	59	31	52	22	3,3	4,2	9
4	68	27	74	24	4,1	4,5	12

Примечание. [1]TAPSE – tricuspid annular plane systolic excursion (систолическая экскурсия кольца трехстворчатого клапана), мм.

месяц), результатов инструментальной диагностики в динамике:

1) ЭхоКГ (Philips ie 33 matrix) – не меньше 3–4 раз в год;
2) КРТ (Oxycon Pro, Germany) – 1 раз в год;
3) КАГ – 1 раз в 2 года, через 5 лет после ТС – 1 раз в год;
4) эндомиокардиальной биопсии (ЭМБ) – в течение первого года до 4–6 раз/год, 1–2 года – раз в 6 месяцев, более двух лет после ТС – 1 раз в 10–12 месяцев; результаты ЭМБ оценены по рекомендациям ISHLT [12, 13].

Статистическая обработка данных производилась с использованием программы SPSS 21.ORU для OS X Mavericks. Учитывая малую выборку пациентов, все данные представлены в виде медиан (Me) [минимальных и максимальных значений].

РЕЗУЛЬТАТЫ

Время наблюдения после ТС составило 36 месяцев (4–74). Продолжительность выполнения оперативного вмешательства – 255 минут (245–544) (максимально у пациентки на механической поддержке кровообращения EXCOR), длительность экстракорпорального кровообращения – 153 минуты (127–360) и время пережатия аорты – 85 минут (71–86). Интраоперационной и госпитальной смертности не было. Ранний послеоперационный период сопровождался явлениями умеренной бивентрикулярной сердечной недостаточности, успешно корригированными медикаментозной терапией. Инотропная поддержка в послеоперационном периоде проводилась в течение первых 3 суток (3–8). У всех пациенток после ТС развилась бессимптомная тромбоцитопения (исходный уровень тромбоцитов – 182×10^9/л (113×10^9/л – 213×10^9/л), после индукции иммуносупрессии – $69{,}5 \times 10^9$/л (47×10^9/л – 108×10^9/л). Спонтанное восстановление уровня тромбоцитов наблюдалось к концу 14-х суток. Показаний для трансфузий тромбоцитарной взвеси не было. Пациентки находились в отделении реанимации (ОР) 12 суток (4–18). Более длительный срок лечения пациентки № 2 в ОР (18 суток) был обусловлен выполнением пластики верхней полой вены (ВПВ) и атриокавального устья в 1-е сутки послеоперационного периода в связи с формированием стеноза ВПВ на фоне выраженного анатомического несовпадения размеров донора и реципиента, а также развитием синдрома обратимой лейкоэнцефалопатии (PRES) [14]. Длительность госпитализаций пациентов после выполнения ТС составила 51 день (28–79).

Динамика структурно-функциональных показателей миокарда и физической работоспособности. Через один год после ТС по результатам ЭхоКГ функция ЛЖ была в пределах нормы, сохранялась умеренная дисфункция правого желудочка (табл. 2). Срок наблюдения после ТС пациентки № 5 не достиг одного года, в связи с чем ее данные не были включены в таблицу.

По результатам КРТ, через год после ТС выявлено увеличение толерантности к ФН по сравнению с данными до операции, в связи с увеличением физической активности отмечена положительная динамика VO_{2peak} (18,4 мл/мин/кг (15,7–19,9), 60,5% (40–89%) от должной величины) и Ve/VCO_2 (34,0 (30,5–40,7). Учитывая более длительный срок наблюдения у пациенток № 1, 2, 3, в динамике к трем годам выявлено дальнейшее улучшение показателей по результатам КРТ: VO_{2peak} – 19,4 мл/мин/кг (14,2–24,3), 69% (46–94) от должной величины; Ve/VCO_2 – 33,2 (23,7–41,30) (рис. 1).

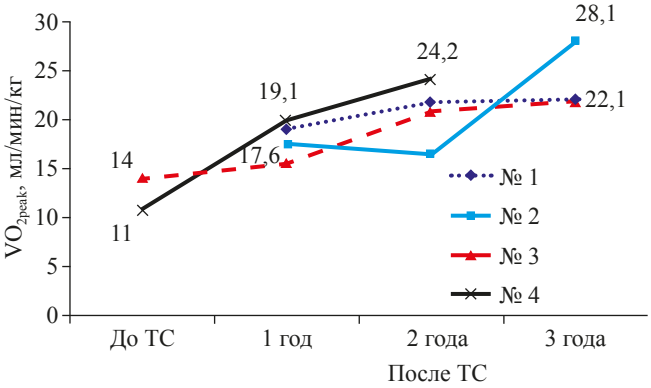

Рис. 1. Динамика VO_{2peak} у пациентов после ТС

Fig. 1. The dynamic of VO_{2peak} in patients after heart transplantation

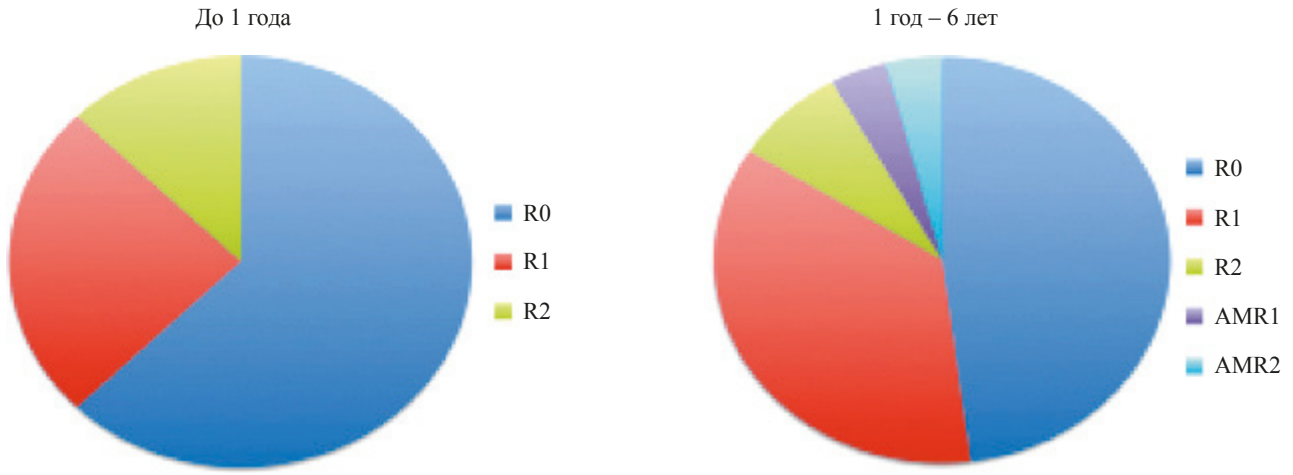

Рис. 2. Результаты ЭМБ после трансплантации сердца. Клеточное отторжение (по степеням – R0, R1, R2); гуморальное отторжение (по степеням – AMR1, AMR2)

Fig. 2. EMB results after heart transplantation. Cellular rejection (by grades: R0, R1, R2); antibody-mediated rejection (by grades: AMR1, AMR2)

Мониторинг отторжения. По результатам повторных ЭМБ до 1 года (n = 32): частота случаев R0 – 62,5% (n = 20), R1 – 25% (n = 8), R2 – 12,5% (n = 4); после 1 года (n = 25): R0 – 48% (n = 12), R1 – 36% (n = 9), R2 – 8% (n = 2), AMR1 – 4% (n = 1), AMR2 – 4% (n = 1) (рис. 2).

Все эпизоды клеточного отторжения (R2) были диагностированы в течение первого месяца после ТС в период подбора иммуносупрессивного режима. За время наблюдения от 1 до 6 лет эпизод клеточного отторжения был выявлен у пациентки № 1 на фоне нарушения приема иммуносупрессивной терапии и у пациентки № 2 на фоне появления HLA-сенсибилизации. В случае развития отторжения (острое клеточное отторжение R2, рис. 3) проводилась пульс-терапия ГКС (метилпреднизолоном) с положительным эффектом по результатам контрольных ЭМБ. Клинических и инструментальных проявлений (снижение ФВ ЛЖ, увеличение размеров полостей сердца по результатам ЭхоКГ) клеточного и гуморального отторжения не было. Через 1 год после ТС у пациентки № 3 с анамнезом положительной сенсибилизации было выявлено нарастание PRA до 53,3% (донор-неспецифичные антитела к HLA II кл.) при отсутствии клеточного и гуморального отторжения. За наблюдаемый период ухудшения клинического и по данным ЭхоКГ не было. Проведения десенсибилизирующей терапии не требовалось [15].

Также у пациентки № 2 в раннем послеоперационном периоде имели место два эпизода клеточного отторжения на фоне конверсии с такролимуса на циклоспорин в связи с развитием PRES-синдрома, HLA-сенсибилизации зарегистрировано не было. Через 4 года после ТС у этой же пациентки по результатам ЭМБ было диагностировано гуморальное отторжение – AMR2 (H+,I+), CD68+МФ,C1q+, а также выявлено наличие донор-неспецифичной HLA-сенсибилизации ко II классу (DQ06, MFI < 5000, PRA = 6%). Отторжение купировано проведением двух курсов плазмафереза и введением в/в Ig, в динамике уровень MFI снизился да <2000.

По результатам КАГ после ТС не было выявлено болезни коронарных сосудов (БКС) пересаженного сердца.

Результаты наблюдения в отдаленном посттрансплантационном периоде. У всех пациентов на фоне проводимой иммуносупрессивной и гиполипидемической терапии наблюдалось развитие дислипидемии. В динамике проводилась оценка липидограммы: через 6 месяцев после ТС выявлено нарастание

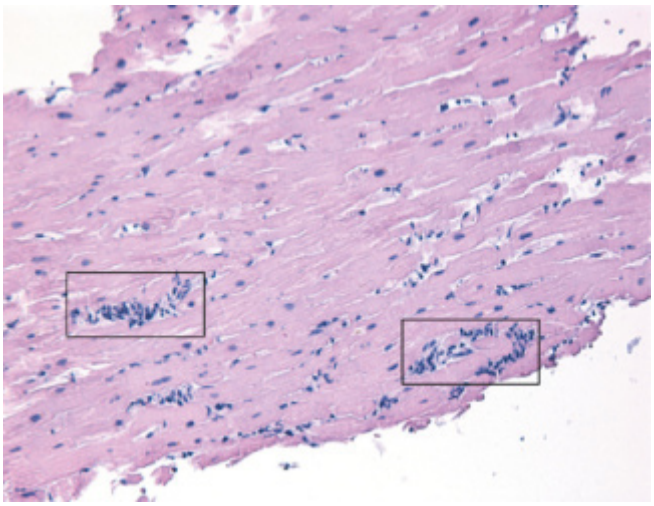

Рис. 3. Острое клеточное отторжение (2R/3A). Два некроза мышечных волокон (в рамках) с агрессивной полиморфноклеточной инфильтрацией; окраска гематоксилином и эозином, ×400

Fig. 3. Acute cellular rejection (2R/3A). Two muscle fibers necrosis with aggressive polymorphic cell infiltration; hematoxylin and eosin staining, ×400

общего холестерина (ОХС) – 2,5 ммоль/л (2,1–4,1) и 4,2 ммоль/л (2,7–5,9) соответственно. На фоне коррекции дозы статинов дальнейшего нарастания ОХС не было (через 1 год после ТС – 4,2 ммоль/л (2,6–5,1).

За время наблюдения в посттрансплантационном периоде артериальной гипертензии и сердечно-сосудистых событий не регистрировалось. В отдаленном периоде имели место 2 эпизода заболеваний желудочно-кишечного тракта с диспептическим синдромом, 2 – инфекций мочевыводящих путей и 3 – острых респираторных заболеваний. Инфекционные осложнения чаще наблюдались в осенне-зимний период на фоне целевых концентраций ингибиторов кальциневрина. Эпизодов развития стероидиндуцированного диабета, поражения щитовидной железы, онкологии не было зарегистрировано.

Признаки белково-энергетической недостаточности были компенсированы в течение 6 месяцев после ТС. Также у 2 из 5 пациенток через 2,5–5 месяцев восстановился менструальный цикл, а у 2 менархе наступили через 1,5 и 2,5 года после операции (средне-возрастные сроки). Следует отметить, что для всех пациенток во время нахождения в стационаре было организовано дистанционное школьное обучение, соответствующее возрастной группе, что способствовало более быстрому включению в учебный процесс после выписки. На данный момент 2 из 5 подростков закончили обучение в общеобразовательной школе с последующим поступлением в высшее учебное заведение.

ОБСУЖДЕНИЕ

Одной из важнейших и нерешенных проблем современной клинической ТС является нехватка донорских органов. На сегодняшний день в РФ ввиду отсутствия посмертного донорства от людей моложе 18 лет и крайне малого опыта по выполнению пересадки сердца реципиентам детского возраста от взрослых доноров изучение различных аспектов подобных вмешательств представляется крайне актуальным для развития отечественной трансплантологии. Согласно данным ISHLT, чем старше дети, тем чаще применяются доноры из старших возрастных групп: более чем у 80% реципиентов в возрасте 11–17 лет донорами стали люди от 18 лет и старше [5]. Более того, в связи с нехваткой органов представляется очевидным, что нужно рассматривать подбор взрослых доноров с компромиссными данными. В нашем опыте возраст доноров был от 27 до 41 года. Только у 10-летней пациентки после выполнения ТС по бикавальной методике имели место осложнения, связанные с анатомической разницей между донором и реципиентом – развитие стеноза ВПВ. В будущем для избежания подобных осложнений нужно рассматривать выполнение ТС по биатриальной методике.

Вместе с тем смертность пациентов младше 18 лет от ХСН в терминальной стадии в РФ остается крайне высокой. Опыт первой больной показал, что массивные тромбоэмболические осложнения не являются абсолютным противопоказанием для выполнения пересадки сердца, а более того, выполнение ТС даже у таких тяжелых пациентов возможно, и проводится как единственная жизнеспасающая операция. У пациентки № 1 многокомпонентная антикоагулянтная терапия позволила уменьшить проявления тромбозов и максимально снизить риск развития массивной ТЭЛА в раннем послеоперационном периоде. В стандартных критериях противопоказанием к ТС является ТЭЛА, перенесенная в течение последних 4–6 недель. Но учитывая тяжесть пациентов, каждый из них должен обсуждаться в рамках персонифицированного подхода.

В нашем исследовании пациентка № 2 находилась на МПК Berlin Heart EXCOR (бивентрикулярный обход) до ТС. По данным ISHLT, частота использования МПК у детей составляет 32,9% [5]. Данный метод лечения позволяет увеличить выживаемость в ЛОТС, несмотря на сохраняющиеся высокие риски смерти на фоне комбинированной антикоагулянтной и дезагрегантной терапии у пациентов с проявлениями почечной и печеночной дисфункции [16]. У нашей пациентки осложненное течение в период нахождения на МПК в ЛОТС и ассоциированная с ней сенсибилизация к HLA-антигенам не повлияли на течение посттрансплантационного периода. Таким образом, нам представляется, что применение МПК как «мост к ТС» у детей оправдано даже в случаях крайне тяжелого состояния.

Согласно базе United Network of Organ Sharing (UNOS), с 2005-го по 2012 г. более 3 тыс. пациентов младше 18 лет были включены в ЛОТС, из них 16% умерли, не дождавшись операции [17]. Наиболее частой причиной смертности в ранний послеоперационный период остается дисфункция трансплантата [4]. Долгосрочная выживаемость пациентов после ТС, выполненной в возрасте 6–10 лет, составляет примерно 14,0 года, в возрасте 11–17 лет – 12,7 года. При этом риск смертности в 1-й год после ТС наиболее высокий [18].

Реактивность иммунного ответа у реципиентов до 18 лет закономерно выше, чем у более возрастной категории больных, что, в свою очередь, увеличивает частоту отторжения [19]. В этой связи отторжение трансплантата у детей представляет собой одну из причин смертности в раннем послеоперационном периоде, а также посттрансплантационных осложнений [20]. Поэтому применение четырехкомпонентной иммуносупрессивной терапии можно считать обоснованным. Так, большинство авторов считает проведение индукционной иммуносупрессивной терапии обязательным у детей. Согласно A.I. Dipchand et al.,

у детей, которые получили индукцию антитимоцитарным глобулином, выживаемость была выше, чем у тех, у кого была проведена индукция блокатором интерлейкин-2 рецепторов – базиликсимабом [20]. Согласно нашим результатам, учитывая небольшую выборку пациентов и различную длительность наблюдения после ТС, сложно оценивать влияние индукции на отдаленные результаты в данной группе реципиентов. Однако отторжения на фоне индукции антитимоцитарным глобулином в раннем послеоперационном периоде имели место только у пациентки на фоне замены такролимуса на циклоспорин.

Среди ранних осложнений отдельного внимания заслуживает риск развития синдрома задней обратимой лейкоэнцефалопатии (PRES-синдрома). Причиной его развития была признана крайне редко встречаемая индивидульная непереносимость базового иммуносупрессивного препарата такролимуса. Его точный патогенез до настоящего времени остается дискутабельным. В основе обратимого вазогенного отека головного мозга лежат вазоконстриктивные и цитотоксические механизмы. Дифференциальный диагноз PRES-синдрома обычно проводится с ишемическим инсультом, венозным тромбозом, демиелинизацией. Известно, что уровень ингибиторов кальциневрина в крови достоверно не коррелируется с тяжестью развития PRES-синдрома. Своевременная отмена препарата приводит к купированию неврологических нарушений. У нашей пациентки положительная клиническая динамика была подтверждена результатами контрольных МРТ [14].

По нашим данным, регулярное выполнение ЭМБ способствует выявлению отторжения аллографта до появления клинической картины и снижения ФВ ЛЖ. Также жесткое соблюдение протокола посттрансплантационного наблюдения (ежемесячный лабораторный контроль, выполнение ЭхоКГ каждые 3 месяца) позволяет своевременно корректировать терапию для достижения целевых концентраций ингибиторов кальциневрина и снижения риска нежелательных явлений, вызванных применением иммуносупрессивной терапии.

Другой проблемой при ТС у детей является высокая частота сенсибилизации среди потенциальных реципиентов молодого возраста, что может привести к гуморальным отторжениям. Количество реципиентов с предсуществующей сенсибилизацией значительно выше среди детского населения (27%), что может привести к клеточному или гуморальному отторжению [20]. В нашем исследовании только у пациентки № 3, которой проводились многочисленные гемотрансфузии до ТС во время нахождения на МПК, была выявлена сенсибилизация к HLA II кл. (PRA < 100%) с положительным эффектом от проведения десенсибилизирующего лечения. При этом у нее через 1,5 года после пересадки сердца было выявлено нарастание PRA до 53,3% (донор-неспецифичные антитела к HLA II кл.), не требующее проведения специальной терапии. Данное состояние повышает риск развития БКС [5]. Пациентка регулярно наблюдается и обследуется с учетом повышенного риска. В настоящее время по результатам контрольных КАГ развития БКС пересаженного сердца не зарегистрировано.

Развитие БКС пересаженного сердца характерно в отдаленном периоде после ТС (более 1 года), и с каждым годом после операции риск данного осложнения выше. В детской популяции через 3–5 лет после ТС БКС пересаженного сердца является причиной смерти в 19,8% [5]. Срок наблюдения после ТС у 4 из 5 наших пациенток составил более 2 лет. По результатам контрольных КАГ поражения коронарных сосудов пересаженного сердца не было выявлено, что может быть связано с регулярным наблюдением, своевременной коррекцией терапии, а также персонифицированным подходом.

Согласно мировым данным, исходно низкая ФР пациентов с ХСН в динамике после ТС улучшается, выполнение ФА также способствует более высоким результатам ФР [21, 22]. По нашим результатам, к 1 году после ТС была достигнута нормализация ФР. Как и во взрослой трансплантологии, восстановление ФР в отдаленном периоде после ТС представляется актуальным, так как дети ведут более активный образ жизни. Активизация наших пациентов способствовала увеличению VO_{2peak}. Более того, все дети возобновили образовательную деятельность, 2 из 5 пациентов закончили обучение в общеобразовательной школе с последующим поступлением в высшее учебное заведение. Мы считаем крайне важным раннее восстановление трудоспособности, и наши результаты показывают, что это возможно.

ЗАКЛЮЧЕНИЕ

Перед трансплантацией сердца потенциальным реципиентам до 18 лет с терминальной сердечной недостаточностью необходим персонифицированный подход к выбору поликомпонентной терапии и хирургической тактики. Выполнение трансплантации сердца детям от взрослых доноров связано с хорошими результатами и низким риском послеоперационных осложнений. В случаях значимого анатомического несоответствия сосудов сердца между взрослым донором и реципиентом до 18 лет может рассматриваться биатриальная методика трансплантации сердца.

У реципиентов детского возраста применение четырехкомпонентной иммуносупрессивной терапии, в том числе введение антитимоцитарного глобулина, оправдано и не связано с риском развития тяжелых инфекционных осложнений. На фоне проводимой

терапии у ряда пациентов развились эпизоды отторжения, однако кризов отторжения с дисфункцией трансплантата не зарегистрировано. Развития болезни коронарных сосудов пересаженного сердца не было. Регулярный контроль концентраций ингибиторов кальциневрина в крови и активное динамическое наблюдение после трансплантации сердца являются залогом уменьшения осложнений в послеоперационном периоде, улучшения качества жизни с полным сохранением трудоспособности и возобновлением обучения в общеобразовательных учреждениях. Выполнение физической активности способствует достижению высокого уровня физической работоспособности.

Авторы заявляют об отсутствии конфликта интересов.
The authors declare no conflict of interest.

СПИСОК ЛИТЕРАТУРЫ / REFERENCES

1. *Мареев ВЮ, Фомин ИВ, Агеев ФТ, Арутюнов ГП, Беграмбекова ЮЛ, Беленков ЮН и др.* Клинические рекомендации. Хроническая сердечная недостаточность (ХСН) от Общества специалистов по сердечной недостаточности, Российского кардиологического общества. *Сердечная недостаточность.* 2017; 18 (1): 3–40. *Mareev VYu, Fomin IV, Ageev FT, Arutyunov GP, Begrambekova YuL, Belenkov YuN et al.* Clinical Guidelines. Chronic heart failure (CHF) on behalf of Society of Heart Failure Specialists, Russian Cardiac Society. *Heart Failure Journal.* 2017: 18 (1): 3–40. DOI: 10.18087 / rhfj.2017.1.2346.
2. *Баранов АА, Намазова-Баранова ЛС, Басаргина ЕН, Белозеров ЮМ, Дегтярева ЕА, Балыкова ЛА и др.* Федеральные клинические рекомендации по оказанию медицинской помощи детям с хронической сердечной недостаточностью. 2015: 1–20. *Baranov AA, Namazova-Baranova LS, Basargina EN, Belozerov YM, Degtyareva EA, Balykova LA i dr.* Federalnii klinicheskie recomendacii po okazaniu medicinskoi pomoschi detyam s hronicheskoi serdechnoi nedostatochnostiu. 2015: 1–20.
3. *Dipchand AI, Rossano JW, Edwards LB, Kucheryavaya AY, Benden C, Goldfab S et al.* Yusen and Josef Stehlik; for the International Society for Heart and Lung Transplantation – The Registry of the International Society for Heart and Lung Transplantation: Eighteenth Official Pediatric Heart Transplantation Report – 2015; Focus Theme: Early Graft Failure. *The Journal of Heart and Lung Transplantation.* 2015; 1233: 1234–1243. DOI:10.1016/j.healun.2015.08.002.
4. *Schweiger M, Stiasny B, Dave H, Cavigelli-Brunner A, Balmer C, Kretschmar O et al.* Pediatric heart transplantation. *Journal of Thoracic Disease.* 2015; 7 (3): 552–559. DOI:10.3978/j.ssn.2072-1439.2015.01.38.
5. The Registry of the International Society for Heart and Lung Transplantation 2016. *The Journal of Heart and Lung Transplantation.* 2016; 35 (10): 1149–1205.
6. *Rossano JW, Dipchand AI, Edwards LB, Goldfarb S, Kucheryavaya AY, Levvey Rn BJ et al.* The Registry of the International Society for Heart and Lung Transplantation: Nineteenth Pediatric Heart Transplantation Report–2016; Focus Theme: Primary Diagnostic Indications for Transplant. *Journal of Heart Lung Transplant.* 2016 Oct. 35 (10): 1185–1195.
7. *Canter CE, Shaddy RE, Bernstein D, Hsu DT, Chrisant MRK, Kirklin JK et al.* Indications for Heart Transplantation in Pediatric Heart Disease: a Scientific Statement From the American Heart Association Council on Cardiovascular Disease in the Young; the Councils on Clinical Cardiology, Cardiovascular Nursing, and Cardiovascular Surgery and Anesthesia; and the Quality of Care and Outcomes Research Interdisciplinary Working Group. *Circulation*. 2007; 115: 658–676. DOI:10.1161/CIRCULATIONAHA.106.180449.
8. *Шляхто ЕВ, Гордеев МЛ, Николаев ГВ, Сазонова ЮВ, Наймушин АВ, Рубинчик ВЕ и др.* Трансплантация сердца у пациентки молодого возраста с дилатационной кардиомиопатией и вторичным антифосфолипидным синдромом. *Вестник трансплантологии и искусственных органов.* 2013; 15 (1): 75–78. *Shlyakhto EV, Gordeev ML, Nikolaev GV, Sazonova YV, Naimushin AV, Rubinchik VE et al.* Cardiac transplantation in young patient with dilated cardiomyopathy and secondary antiphospolipid syndrome. *Russian Journal of Transplantology and Artificial Organs.* 2013; 15 (1): 75–78.
9. Alain Cohen-Solal, Fransois Carre with the collaboration of Jorge Pinto Ribeiro, Jose Lopez-Sendon – Practical Guide to Cardiopulmonary Exercise Testing (Elsevier, 2012).
10. *Sue Richards, Nazneen Aziz, Sherri Bale, Soma Das, Gastier-Foster J, Wayne W. Grody et al.* Rehm on behalf of the ACMG Laboratory Quality Assurance Committee – Standards and Guidelines for the Interpretation of Sequence Variants: *A Joint Consensus Recommendation of the American College of Medical Genetics and Genomics and the Association for Molecular Pathology, Genet Medicine.* 2015 May; 17 (5): 405–424. DOI: 10.1038/gim.2015.30.
11. *Constanzo MR, Dipchand A, Starling R.* The international society of heart and lung transplantation guidelines for the care of heart transplant recipients. *Task Force 1: Peri-operative Care of the Heart Transplant Recipient.* Aug. 4, 2010; 54: 1–54.
12. *Stewart S, Winters GL, Fishbein MC, Tazelaar HD, Kobashigawa J, Abrams J et al.* Revision of the 1990 Working Formulation for the Standartization of the Nomenclature in the Diagnosis of Heart Rejection. ISHLT Consensus Report. *The Journal of Heart and Lung Transplantation.* 2005: 1710–1720. DOI: 10.1016/j.healun.2005.03.019.
13. *Colvin MM, Cook JL, Chang P, Francis G, Hsu DT, Kiernan MS et al.* On behalf of the American Heart Association Heart Failure and Transplantation Committee of the Council on Clinical Cardiology, Council on Cardiopulmonary, Critical Care, Perioperative and Resuscitation, Council on Cardiovascular Disease in the Young,

Council on Cardiovascular Stroke Nursing, Council on Cardiovascular Radiology and Intervention, and Council on Cardiovascular Surgery and Anesthesia – Antibody-Mediated Rejection in Cardiac Transplantation: Emerging Knowledge in Diagnosis and Management. A Scientific Statement From the American Heart Association, endorsed by the International Society for Heart and Lung Transplantation. *Circulation.* 2015; 131: 1608–1639. DOI: 10.1161/CIR.0000000000000093.

14. *Гордеев МЛ, Карпенко МА, Николаев ГВ, Гневашев АС, Малая ЕЯ, Наймушин АВ и др.* Первая в России успешная трансплантация сердца от взрослого донора ребенку 10 лет. *Грудная и сердечно-сосудистая хирургия.* 2013; 3: 40–44. *Gordeyev ML, Karpenko MA, Nikolaev GV, Gnevashev AS, Malaya EYa, Naymushin AV et al.* The first in Russia successful heart transplantation from the adult donor to a 10-year old child. *Thoracic and Cardiovascular Surgery Journal.* March 2013: 40–44.
15. *Taylor D, Meiser B, Webber S, Baran DA, Carboni M, Dengler T et al.* The international society of heart and lung transplantation guidelines for the care of heart transplant recipients. *Task Force 2: Immunosuppression and Rejection, ISHLT Guidelines for the Care of Heart Transplant Recipients.* November 8, 2010: 1–41.
16. *Almond CS, Morales DL, Blackstone EH, Turrentine MW, Imamura M, Massicotte MP et al.* Berlin Heart EXCOR pediatric ventricular assist device for bridge to heart transplantation in US children. *Circulation*. 2013 April 23; 127 (16): 1702–1711. PMID: 23538380. DOI: 10.1161/CIRCULATIONAHA.112.000685.
17. *Zafar F, Castleberry C, Khan MS, Mehta V, Bryant R, Lorts A et al.* Pediatric heart transplant waiting list mortality in the era of ventricular assist devices. *The Journal of Heart and Lung Transplantation.* 82–88. DOI: 10.1016/j.healun.2014.09.018.
18. *Rossano JW, Dipchand AI, Edwards LB, Goldfarb S, Kucheryavaya AY, Levvey BJ et al.* Josef Stehlik and for the International Society for Heart and Lung Transplantation – The Registry of the International Society for Heart and Lung Transplantation: Nineteenth Pediatric Heart Transplantation Report – 2016; Focus Theme: Primary Diagnostic Indications for Transplant. *The Journal of Heart and Lung Transplantation.* October 2016; 35 (10): 1185–1195. DOI: 10.1016/j.healun.2016.08.018.
19. *Asante-Korang A, Amankwah EK, Lopez-Cepero M, Ringewald J, Carapellucci J, Krasnopero D et al.* Outcomes in highly sensitized pediatric heart transplant patients using current management strategies. *The Journal of Heart and Lung Transplantation.* 2015; 34: 175–181. DOI: 10.1016/j.healun.2014.09.027.
20. *Dipchand AI, Kirk R, Edwards LB et al.* The Registry of the International Society for Heart and Lung Transplantation: Sixteenth Official Pediatric Heart Transplantation Report – 2013; focus theme: age. *Journal of Heart and Lung Transplantation.* 2013; 32: 979–988.
21. *Gaye Ulubay, Sevinc Sarinc Ulasli, Atilla Sezgin, Mehmet Haberal.* Assessing exercise performance after heart transplantation. *Clin. Transplant.* 2007; 21 (3): 398–404. DOI: 10.1111/j.1399-0012.2007.00658.x
22. *Abarbanell G, Mulla N, Chinnock R, Larsen R.* Exercise assessment in infants after cardiac transplantation. *Journal of Heart and Lung Transplantation.* 2004; 23: 1334–1338. DOI: 10.1016/j.healun.2003.09.019.

Статья поступила в редакцию 26.03.2018 г.
The article was submitted to the journal on 26.03.2018