DOI: 10.15825/1995-1191-2017-4-97-103

ВОССТАНОВЛЕНИЕ ОГРАНИЧЕННЫХ ДЕФЕКТОВ СУСТАВНОГО ХРЯЩА С ПОМОЩЬЮ КЛЕТОЧНО-ИНЖЕНЕРНЫХ КОНСТРУКЦИЙ

С.А. Герасимов, Н.А. Тенилин, Д.Я. Алейник, С.Н. Бугров, Н.Ю. Широкова, А.А. Зыкин

Федеральное государственное бюджетное учреждение «Приволжский федеральный медицинский исследовательский центр» Минздрава России, Нижний Новгород, Российская Федерация

Цель. Разработать трехмерную комбинированную клеточно-инженерную конструкцию (КИК) для восстановления ограниченных повреждений суставного хряща в эксперименте. **Материалы и методы.** Для создания клеточно-инженерной конструкции (КИК) использованы коллагеновые носители: двухслойная непроницаемая мембрана «Chondro Gide» и проницаемая матрица «Остеопласт», проводилось сравнительное исследование их цитотоксических, адгезивных свойств *in vitro*. Хондропластический потенциал подготовленных КИК на основе коллагеновых матриц с выращенными на их поверхности аллогенными мезенхимальными стволовыми клетки (МСК) костного мозга кролика оценивался *in vivo*. Кроликам на обеих лапах был сформирован цилиндрический дефект суставного хряща внутреннего мыщелка бедренной кости диаметром 3,3 мм на глубину 1,5 мм. При этом лабораторные животные были разделены на 3 группы: контрольная; группа «Опыт 1», в которой в качестве носителя для МСК в составе КИК использовался «Chondro Gide»; группа «Опыт 2», где была применена матрица «Остеопласт». По завершении эксперимента проводились морфометрическое и гистоморфологическое исследование образцов тканей. Для статистической оценки результатов был предложен и использован коэффициент восстановления области дефекта (КВ). **Результаты.** Через 6 месяцев наблюдений в контрольной группе отмечено частичное восстановление области дефекта, коэффициент восстановления (КВ) составил 0,62 ± 0,06. В группе «Опыт 1» КВ был равным 0,79 ± 0,07, в группе «Опыт 2» КВ находился на уровне 0,88 ± 0,02. Статистическая оценка результатов исследования показывает, что применение КИК, используемой в группе «Опыт 2», позволяет снизить относительный риск наступления неблагоприятных исходов лечения на 92,9%, абсолютный риск – на 43,3% по сравнению с группой «Опыт 1». Данные гистоморфологического исследования свидетельствуют о формировании в центральной зоне дефекта гиалинового хряща, местами максимально приближенного к интактному хрящу с обозначением зональности. **Заключение.** Результаты исследования разработанной трехмерной клеточно-инженерной конструкции, состоящей из мезенхимальных стволовых клеток костного мозга, выращенных на проницаемой коллагеновой матрице «Остеопласт», демонстрируют формирование в области ее имплантации хрящевой гиалиновой ткани с высокой степенью структурной организации. Вновь образованный хрящ лишь незначительно уступает по толщине предсуществующей хрящевой ткани, что способствует динамическому распределению осевой нагрузки по суставной поверхности и в совокупности позволяет надеяться на хорошие долгосрочные результаты. Таким образом, на основании полученных данных считаем обоснованным проведение следующих этапов исследования предложенной клеточно-инженерной конструкции для хондропластики ограниченных дефектов суставного хряща.

Ключевые слова: суставной хрящ, хондропластика, клеточно-инженерная конструкция (КИК), мезенхимальные стволовые клетки (МСК).

Для корреспонденции: Герасимов Сергей Александрович. Адрес: 603155, г. Нижний Новгород, Верхне-Волжская наб., д. 18/1. Тел. (950) 601-95-73. E-mail: gerasimoff@list.ru

For correspondence: Gerasimov Sergei Aleksandrovich. Address: 18/1, Verkhne-Volzhskaia wat., Nizhnii Novgorod, 603155. Russian Federation.
Tel. (950) 601-95-73. E-mail: gerasimoff@list.ru

RESTORATION OF LIMITED DEFECTS OF THE CARTILAGE WITH THE USE OF CELL-ENGINEERED CONSTRUCTS

S.A. Gerasimov, N.A. Tenilin, D.Ia. Aleynik, S.N. Bugrov, N.Iu. Shirokova, A.A. Zykin
Federal State Budgetary Institution «Privolzhsky Federal Research Medical Centre» of the Ministry of Health of the Russian Federation (PFRMC)

Aim: to develop a three-dimensional composite cell-engineered constructs (CEC) for restoration of limited defects of the cartilage in experiment. **Materials and methods**. To create a cell-engineered constructs (CEC), were used collagenic carriers: «Chondro Gide» impermeable bilayer membrane and «Osteoplast» permeable matrix. A comparative study of their cytotoxic and adhesion properties was made *in vitro*. Chondroplastic potential of prepared CECs based on collagenous matrices with allogeneic mesenchymal stem cells (MSC) of the rabbit bone marrow grown on their surface was assessed *in vivo*. A cylindrical defect of the cartilage of the medial femoral condyle 3.3 mm in diameter at a depth of 1.5 mm was formed on both rabbit feet. Laboratory animals were divided into 3 groups: control group; Experiment 1 group with Chondro Gide used as the MSC carrier within CEC; Experiment 2 group using Osteoplast matrix. Upon experiment completion, a morphometric and histomorphologic research of tissue specimens was made. For statistical evaluation of the results a defect region recovery factor (RF) was offered and used. **Results.** After a 6-month observation period the control group showed partial recovery of the defect region with the recovery factor (RF) of 0.62 ± 0.06. The RF in Experiment 1 group equalled to 0.79 ± 0.07, Experiment 2 group revealed RF at the level of 0.88 ± 0.02. Statistical analysis of the research results shows that the use of CEC used in Experiment 2 group reduces a relative risk of therapeutic failures by 92.9%, and absolute risk – by 43.3% as compared to Experiment 1 group. Histomorphologic research data are indicative of a hyaline cartilage formation in the central defect zone, which is partially close to the intact cartilage to the maximum with zonality marked. **Conclusion.** Results of the research of the developed three-dimension cell-engineered constructs consisting of mesenchymal stem cells of the bone marrow grown on the Osteoplast permeable collagenic matrix show the formation of a cartilaginous hyaline tissue with a high level of structural organization in the area of its implantation. The thickness of a newly formed cartilage is insignificantly less than that of the preceding cartilaginous tissue, thus facilitating a dynamic distribution of the axial load on the articular surface, and as a whole this holds out hope for good long-term results. Therefore, based on the data obtained, we consider it reasonable to perform next investigation phases of the offered cell-engineered constructs for chondroplasty of limited cartilage defects.

Key words: cartilage, chondroplasty, cell-engineered constructs, mesenchymal stem cells (MSC).

ВВЕДЕНИЕ

Несмотря на динамичное развитие современных методов исследования, до сих пор сложно представить истинную распространенность повреждений суставного хряща [1, 2].

С развитием контактных видов спорта, ростом дорожного и бытового травматизма увеличивается и число повреждений суставной поверхности. Наиболее уязвимыми являются крупные суставы: коленный, плечевой, тазобедренный, голеностопный [3].

По данным литературы, частота ограниченных дефектов суставного хряща коленного сустава находится в диапазоне от 11 до 19% [4, 5].

В исследовании МРТ пациентов с повреждениями области коленного сустава распространенность дефектов хряща достигала 31% у лиц в возрасте от 45 до 54 лет [6]. В исследовании МРТ с применением томографа 3.0 Тесла у 9 из 20 случайно выбранных испытуемых в возрасте 25–45 лет, не имеющих жалоб, выявлены повреждения суставного хряща коленного сустава [7]. При артроскопических операциях, выполненных по различным показаниям, повреждения суставного хряща выявлены в 61–63% случаев [4, 8]. Причем часто такие повреждения носят полнослойный характер [9].

По сравнению с пациентами с остеоартрозом пациенты, имеющие изолированные повреждения суставной поверхности, значительно моложе, ведут более активный образ жизни и, как правило, более требовательны к результатам лечения и менее склонны к принятию ограничений в физической активности [10].

Из-за особенностей архитектоники ткани восстановление повреждений суставного хряща ограничено вследствие невозможности миграции хондроцитов к месту дефекта. В результате репаративного процесса в области полнослойного повреждения формируется волокнистый хрящ, значительно уступающий по своим свойствам гиалиновой хрящевой ткани [11, 12].

Несвоевременное и/или неадекватное лечение ограниченных повреждений суставной поверхности приводит к раннему развитию генерализованного артроза и инвалидизации пациента [13].

Существует много способов и алгоритмов лечения пациентов с ограниченными повреждениями

суставного хряща [5]. Разработка новых методик хондропластики начинается с экспериментальных исследований. Чаще в качестве лабораторных животных в эксперименте используются кролики, этот выбор обусловлен достаточно полными данными об их анатомии и физиологии, частым использованием их для изучения регенерации тканей [9, 14].

Несмотря на широкий спектр способов восстановления повреждений суставного хряща, от методов остеоперфорации до тканевой биоинженерии, ни один из них не приводит к полноценному органоспецифическому восстановлению хрящевой гиалиновой ткани и не может быть универсальным для каждого повреждения [10].

ЦЕЛЬ

Разработать трехмерную комбинированную клеточно-инженерную конструкцию (КИК) для восстановления ограниченных повреждений суставного хряща в эксперименте.

МАТЕРИАЛЫ И МЕТОДЫ

Для создания клеточно-инженерной конструкции использованы коллагеновые носители: двухслойная непроницаемая мембрана «Chondro Gide» и проницаемая матрица «Остеопласт» и аллогенные мезенхимальные стволовые клетки костного мозга кролика.

Мембрана «Chondro Gide» состоит из коллагена I и III типа в виде двухслойной матрицы с плотной и пористой сторонами. Исходным материалом является свиной коллаген. Плотный слой представляет собой гладкую непроницаемую поверхность. Другой слой состоит из коллагеновых волокон в виде волокнистой пористой структуры, которая способствует проникновению клеток и их адсорбции. Срок резорбции 3–6 месяцев.

Коллагеновая матрица «Остеопласт» получена из свиной губчатой костной ткани и имеет ее структуру и архитектонику. При этом волокна коллагена, формирующие губчатую кость в продольном и поперечном направлениях, перекрывают каждые подлежащие пучки волокон, что обеспечивает высокую пористость препарата. Размер лакун от 220 до 700 мкм. Срок резорбции 4–6 месяцев.

Эксперимент разделен на несколько этапов, первым из которых было сравнительное исследование цитотоксичности используемых коллагеновых носителей. Для исследования на цитотоксичность в качестве тестовой культуры использовали три штамма мезенхимальных стволовых клеток (МСК) костного мозга кролика.

Выделение костного мозга проводили из подвздошных и бедренных костей животного. Культивирование проводили по стандартной технологии в атмосфере 5% CO_2, 37 °C, абсолютной влажности. В качестве ростовой среды использовали среду α-MEM с добавлением глутамина, антибиотиков (пенициллин/стрептомицин), 15% телячьей эмбриональной сыворотки (реактивы фирмы «SIGMA», сыворотка «Haiclon»). Использовали пластик фирмы «Costar». Смену среды производили дважды в неделю. По достижении субконфлюэнтного монослоя культуру пересевали. В экспериментах использовали культуру третьего пассажа. Перед вводом в эксперимент клетки снимали с поверхности пластика с помощью смеси трипсина с ЭДТА, ресуспендировали в небольшом количестве питательной среды, содержащей 15% телячьей эмбриональной сыворотки, подсчитывали концентрацию и жизнеспособность клеток, используя прижизненный краситель трипановый синий, определяли фенотип клеток с помощью цитофлюориметрии. Фенотипирование клеток проводили на цитофлюориметре Navios Becman Coulter с использованием антител CD45, CD90, CD44 с соответствующими изотипическими контролями. На клетках были представлены маркеры CD45–, CD90+, CD44+. Концентрацию клеток доводили до 5 тыс./см^2 и высевали в чашки Петри площадью 7 см^2. Культуры были проверены на стерильность стандартными бактериологическими методами, на контаминацию микоплазмами и вирусами – методом ПЦР. За состоянием культуры в процессе роста наблюдали с помощью инвертированного микроскопа «Leica DM IL», оснащенного видеокамерой и программой «Leica IM 1000», при увеличении ×50, ×100, ×200. Использовали метод светлого поля и фазового контраста.

Через 24 часа после пересева в чашки опытной серии 1 помещали образцы «Остеопласт», в чашки опытной серии 2 – образцы мембраны «Chondro Gide», в чашках контрольных серий оставалась культура без образцов. Размер образцов составлял 10% площади поверхности чашки (0,7 см^2). В каждой серии было по три чашки. С помощью микроскопии контролировали состояние культуры каждые 24 часа и фиксировали в видеоархив. Наблюдение продолжали в течение 120–144 часов вплоть до формирования субконфлюэнтного монослоя (70–80%).

На следующем этапе работы изучали возможность культивирования клеток на исследуемых материалах. Для этого обе матрицы предварительно замачивали в стерильной ростовой среде за 24 ч до начала эксперимента. В день эксперимента протестированную культуру МСК кролика третьего пассажа снимали с помощью смеси трипсин/версена, центрифугировали в течение 5 мин, подсчитывали концентрацию клеток в суспензии, доводили ее до 2 млн/мл и вводили шприцем в предварительно тщательно отжатые образцы мембран «Остеопласт» и «Chondro Gide». Мембраны были помещены в чашки Петри площадью 7 см^2. Затем оставшиеся клетки наносили на поверхность

обеих мембран и добавляли ростовой среды до объема 2 мл на чашку. Чашки с образцами помещали в CO_2-инкубатор, культивировали в стандартных условиях. Контролировали состояние культуры через каждые 24 часа. Уже через 24 часа фиксировали появление единичных клеток вокруг образцов. Через 48–96 часов отмечали формирование субконфлюэнтного монослоя (70%) во всех сериях. После этого образцы осторожно стерильным пинцетом переносили в новые чашки Петри и добавляли ростовую среду до 2 мл. Чашки с образцами помещали в CO_2-инкубатор и культивировали в стандартных условиях. Контролировали состояние образцов и появление клеток вокруг них каждые 24 часа.

На следующем этапе исследовали совместное действие коллагеновых матриц и МСК кролика на процессы восстановления повреждений суставного хряща. Для этого культивированные МСК кролика вводили в мембраны так, как было описано ранее, а через 24 часа, непосредственно перед вводом в эксперимент, подготовленные клеточно-инженерные конструкции отмывали стерильным физиологическим раствором и передавали для введения животным.

Исследование хондропластических свойств подготовленных КИК проводилось на кроликах породы «Серый великан» 6–8-месячного возраста весом от 2900 до 3500 г, которым в эксперименте с помощью стандартного инструмента (Патент РФ № 164921) на обеих лапах был сформирован цилиндрический дефект суставного хряща внутреннего мыщелка бедренной кости диаметром 3,3 мм на глубину 1,5 мм. Лабораторные животные были разделены на 3 равные группы: контрольная группа и две опытные группы, в каждой группе по 6 кроликов (по 12 оперированных суставов). Оперативное вмешательство в контрольной группе ограничивалось формированием дефекта суставного хряща. В опытных группах сформированный дефект замещали ранее подготовленными КИК. В группе «Опыт 1» в составе КИК в качестве носителя для МСК использован «Chondro Gide», в группе «Опыт 2» – «Остеопласт».

Результаты эксперимента оценивали через 3 и 6 месяцев. Выведение животных из эксперимента осуществляли воздушной эмболией под наркозом.

Образцы тканей дефекта, изъятых после выведения животных из эксперимента, подвергали морфометрическому и гистоморфологическому исследованиям. При оценке микроскопической картины учитывали клеточный состав ткани регенерата, степень заполнения дефекта, структуру поверхностных и глубоких слоев, окрашивание матрикса, состояние пограничных зон гиалинового хряща, сращение образовавшейся ткани с краями дефекта, степень восстановления субхондриального слоя кости. С помощью морфометрического метода проводили измерение высоты восстановленной хрящевой пластинки и высоты суставного хряща пограничных зон.

Измерения проводились только в тех участках хрящевой ткани, которые имели целостную структуру, то есть без факта наличия фрагментации ткани. Измерениям подвергались 5 срезов области дефекта каждого оперированного сустава. Учитывая диаметр дефекта, равный 3300 мкм, для стандартизации проводили морфометрическое исследование срезов с шагом 600 мкм (рис. 1).

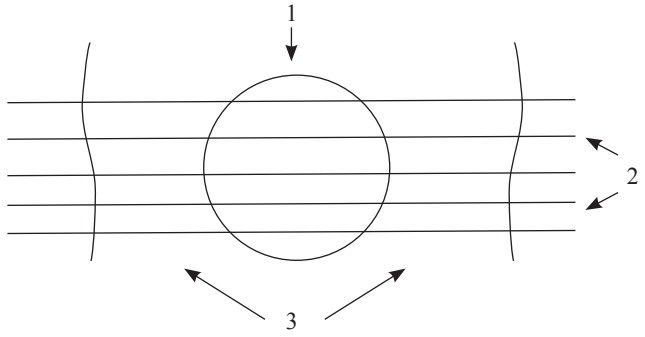

Рис. 1. Схема срезов морфометрического исследования: 1 – область дефекта суставного хряща; 2 – срезы; 3 – внутренний мыщелок бедренной кости

Fig. 1. Scheme of slices for morphometry: 1 – area of defect of articular cartilage; 2 – slices; 3 – medial condyle of femur

При этом каждый срез разделялся на семь секторов: 2 краевых сектора суставного хряща, граничащего с зоной дефекта медиально и латерально, где на протяжении 100 мкм от края производилось измерение высоты хряща, и 5 равнопротяженных секторов области дефекта, в центре каждого из которых выполнялись измерения высоты восстановленной ткани (рис. 2).

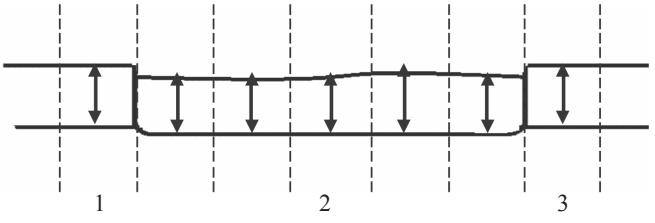

Рис. 2. Схема морфометрического исследования восстановленного дефекта суставного хряща: 1 – медиальный край; 2 – зона дефекта; 3 – латеральный край

Fig. 2. Scheme of morphometry of a repaired defect of articular cartilage: 1 – medial margin; 2 – area of defect; 3 – lateral margin

При этом каждое значение высоты восстановленного хряща области дефекта сопоставлялось с таковым в пограничной зоне.

Для статистической оценки результатов измерений был предложен и использован коэффициент

восстановления области дефекта (КВ), рассчитываемый как отношение высоты восстановленной ткани в области дефекта, мкм (hд), к высоте суставного хряща в зонах, граничащих с дефектом, мкм (hк).

Если КВ был равным 1 – высота восстановленной хрящевой ткани соответствовала показателям пограничной зоны, тогда дефект считали полностью восстановленным. Если КВ был равным или выше 0,85, то исход лечения считали благоприятным, если КВ был ниже 0,85 – исход лечения расценивался как неблагоприятный.

Проводилась оценка эффективности использования различных КИК. Для расчета прогностической ценности положительного результата и отношения шансов выстраивалась четырехпольная таблица с последующим определением показателей [15]. Сравнивались результаты групп «Опыт 1» и «Опыт 2» через 6 месяцев наблюдений. Подсчитывалась частота неблагоприятных исходов, в группе «Опыт 1» принятая как ЧИК, в группе «Опыт 2» – ЧИЛ. Также оценивались частота благоприятных исходов лечения в тех же группах (ЧБИЛ 1 и ЧБИЛ 2), снижение абсолютного риска (САР), снижение относительного риска (СОР), число больных, которых необходимо лечить каждым исследуемым способом для предотвращения неблагоприятного исхода у одного больного (ЧБНЛ), отношение шансов (ОШ). Показатели рассчитывали с 95% доверительным интервалом [15].

Проверка статистических гипотез эксперимента проводилась с использованием критериев статистического метода «случай–контроль». Уровень статистической значимости p в исследовании принят равным 0,05.

РЕЗУЛЬТАТЫ И ОБСУЖДЕНИЕ

По результатам первого этапа исследования коллагеновые матрицы «Chondro Gide» и «Остеопласт» не являются цитотоксичными по отношению к культуре МСК кролика. По окончании эксперимента не фиксировали нарушения целостности и характера монослоя, морфологии клеток, жизнеспособность и плотность клеток сохранялась и не отличалась от контрольной серии клеток. Культура представляла собой субконфлюэнтный монослой, сформированный фибробластоподобными клетками преимущественно звездчатой формы с выраженными отростками, четко очерченными ядрами с 2 плотными ядрышками. Фенотип клеток сохранялся: CD45–, CD90+, CD44+.

При исследовании адгезивных свойств используемых коллагеновых матриц через 24–48 часов наблюдения отмечено появление на пластике непосредственно около образцов матрицы «Остеопласт» единичных фибробластоподобных клеток, количество которых увеличивалось в процессе наблюдения. К 96–144 часам эксперимента клетки формировали субконфлюэнтный монослой (70–80%). Таким образом, МСК кролика переносились вместе с образцами «Остеопласт», сохраняя жизнеспособность и способность к пролиферации, что подтверждает хорошую адгезивность препарата. При использовании матрицы «Chondro Gide» фиксировались единичные клетки около образцов через 24 часа, но пролиферации клеток не наблюдалось.

При морфометрическом исследовании области дефекта на сроке наблюдения 3 месяца отмечалось отсутствие восстановления дефекта в контрольной группе, исключающее возможность проведения морфометрии хряща в центральной зоне дефекта и последующую статистическую обработку данных. В опытных группах наблюдалось частичное восстановление области дефекта, КВ в группе «Опыт 1» составил 0,57 ± 0,05, в группе «Опыт 2» этот показатель был равным 0,79 ± 0,04 ($P_{Опыт1,2}$ = 0,0001).

Таким образом, через 3 месяца наблюдений в каждом исследуемом срезе каждой группы КВ был менее 0,85, исход восстановления ограниченных повреждений суставного хряща расценивался как неблагоприятный.

Через 6 месяцев наблюдений в контрольной группе отмечено частичное восстановление области дефекта, КВ составил 0,62 ± 0,06. В группе «Опыт 1» КВ был равным 0,79 ± 0,07, в группе «Опыт 2» КВ находился на уровне 0,88 ± 0,02 ($p < 0,03$ с учетом множественных сравнений).

Через 6 месяцев наблюдений в каждом исследуемом срезе контрольной группы КВ был менее 0,85, исход восстановления ограниченных повреждений суставного хряща расценивался как неблагоприятный. В группе «Опыт 1» количество случаев с неблагоприятным исходом было равным 14, группе «Опыт 2» зарегистрирован 1 случай. Данные представлены в табл. 1.

Таблица 1

Количество случаев с неблагоприятным исходом через 6 месяцев наблюдений в опытных группах

Number of cases with negative result at a 6-month followup in an experimental group

Исследуемые срезы	Неблагоприятный исход (КВ менее 0,85)		
	Есть	Нет	Всего
«Опыт 1»	14	16	30
«Опыт 2»	1	29	30
Всего	15	45	60

Проведена сравнительная оценка эффективности применения клеточно-инженерных конструкций, используемых в эксперименте, данные представлены в табл. 2.

Таблица 2

Показатели оценки результатов восстановления ограниченных дефектов суставного хряща в опытных группах через 6 месяцев наблюдений

Evaluation criteria of localized articular cartilage defects repair in experimental group at a 6-month followup

Группы сравнения	Показатели							
	ЧНИЛ 2, %	ЧНИЛ 1, %	СОР, % 95% ДИ	САР, % 95% ДИ	ЧБНЛ 95% ДИ	ОШ 95% ДИ	X^2 (Yets)	p
«Опыт 1» и «Опыт 2»	3,3	46,7	92,9 [13,0–66,3]	43,3 [24,4–62,3]	2,3 [1,6–4,1]	0,04 [0,001–0,33]	12,80	0,0003

Таким образом, полученные данные свидетельствуют о том, что применение КИК, используемой в группе «Опыт 2», позволяет снизить относительный риск наступления неблагоприятных исходов лечения на 92,9%, абсолютный риск – на 43,3% по сравнению с группой «Опыт 1».

При гистоморфологическом исследовании области дефекта суставного хряща на сроке наблюдения 3 месяца в опытных группах отмечалась ранняя репаративная реакция, что приводило к активации хондрогенеза и формированию хрящеподобной ткани с наличием крупных хондроцитов, в то время как в контрольной группе животных восстановления хрящевой пластинки к данному сроку наблюдения не отмечалось. В группе «Опыт 1» со стороны краев дефекта прослеживалась достаточно активная пролиферация костной ткани с островками энхондрального остеогенеза, а также фокусами пролиферации хрящевых клеток, формирующих включения гиалиноподобной хрящевой ткани. В центральной зоне дефекта отмечалось формирование гиалиноподобной хрящевой ткани с большим количеством клеток типа хондробластов с крупными округлыми ядрами. Часть области дефекта была выполнена грубогубчатой костной тканью. Субхондральная костная пластинка не восстановлена. В группе «Опыт 2» к 3 месяцам после формирования дефекта суставного хряща в области его краев имеет место реактивная перестройка хрящевой ткани, примыкающей к зоне дефекта в виде утолщения краевых отделов интактной хрящевой пластинки с появлением крупных округлых клеток с округлыми крупными ядрами типа хондробластов. Центральная часть представлена широким слоем хрящевой ткани, с присутствием крупных округлых клеток (хондробластов), которые в части полей зрения формировали гнезда из 3–4 клеток, окруженных слабобазофильным матриксом. Со стороны костно-мозгового пространства наблюдалось образование «молодых» костных балок с формированием грубогубчатой костной ткани с широкими лакунами и остатками обызвествленного гиалинового хряща.

При исследовании области дефекта суставного хряща через 6 месяцев после операции в контрольной группе края дефекта частично выполнены склерозированной костной тканью. В центральной зоне наблюдается неполное восстановление костной и хрящевой ткани, хрящевая пластинка визуально тоньше интактной хрящевой пластинки зон окружающего суставного хряща. В группе «Опыт 1» к 6 месяцам края дефекта выполнены участками сформированного гиалинового хряща и подлежащей костной пластинкой. Сформированная зона дефекта представлена участками неравномерной плотности костной ткани, а также участками вновь сформированного гиалинового хряща с фокусами ткани волокнистого хряща. Количество хрящевых клеток меньше по сравнению с образцами 3 месяцев наблюдения, расположены они по-прежнему хаотично. Поверхность формирующегося хряща покрыта надхрящницей, край неровный. Костные структуры в отдельных участках выполняют зону существующего хряща. До уровня интактного гиалинового хряща восстановления не произошло. Субхондральная костная пластинка не сформирована. В группе «Опыт 2» края дефекта представлены участками хрящевой ткани с неровным краем, хрящевые клетки преимущественно с гиперхромными ядрами. В центральной зоне дефекта отмечается формирование гиалинового хряща, местами максимально приближенного к интактному хрящу с обозначением зональности. Вновь образованный хрящ незначительно уступает по толщине и структурной организации предсуществующей хрящевой ткани. Ниже хрящевой пластинки отмечается формирование грубогубчатой костной ткани. Имеет место неполное восстановление суставной поверхности коленного сустава с формированием ткани гиалинового хряща в стадиии перехода к архитектонике интактного суставного хряща, с тенденцией к формированию субхондральной костной пластинки, костных структур субламинарной зоны. По-прежнему сохраняется неровность верхнего края хрящевой пластинки, мелкие островки надхрящницы, повышенная активность клеточных элементов хрящевой ткани, костные балки субламинарной зоны имеют грубогубчатое строение.

ЗАКЛЮЧЕНИЕ

Результаты исследования разработанной трехмерной клеточно-инженерной конструкции, состоящей из мезенхимальных стволовых клеток костного мозга, выращенных на проницаемой коллагеновой матрице «Остеопласт», демонстрируют формирование в области ее имплантации хрящевой гиалиновой ткани с высокой степенью структурной организации. Вновь образованный хрящ лишь незначительно уступает по толщине предсуществующей хрящевой ткани, что способствует динамическому распределению осевой нагрузки по суставной поверхности, что в совокупности позволяет надеяться на хорошие долгосрочные результаты. Таким образом, на основании полученных данных считаем обоснованным проведение описанных этапов исследования предложенной клеточно-инженерной конструкции для хондропластики ограниченных дефектов суставного хряща.

СПИСОК ЛИТЕРАТУРЫ / REFERENCES

1. *Корнилов НН, Новоселов КА, Корнилов НВ.* Современные взгляды на этиопатогенез, принципы диагностики и консервативную терапию дегенеративно-дистрофических заболеваний коленного сустава. *Травматология и ортопедия России.* 2005; 2: 47–49. *Kornilov NN, Novoselov KA, Kornilov NV.* Sovremennye vzgliady na etiopatogenez, printcipy diagnostiki i konservativnuiu terapiiu degenerativno-distroficheskikh zabolevanii kolennogo sustava. *Travmatologiia i ortopediia Rossii.* 2005; 2: 47–49.
2. *Magalhaes J, Lebourg M, Deplaine H, Gmez Ribelles JL, Blanco FJ.* Effect of the physicochemical properties of pure or chitosan-coated poly (-lactic acid) scaffolds on the chondrogenic differentiation of mesenchymal stem cells from osteoarthritic patients. *Tissue Eng.* 2015; 2: 716–728.
3. *Fraitzl CR, Flören M, Reichel Kniegelenk H.* Arthrose und Arthritis. *Orthop. Unfallchir.* 2008; 2: 155–176.
4. *Hjelle K, Solheim E, Strand T, Muri R, Brittberg M.* Articular cartilage defects in 1,000 knee arthroscopies. *Arthroscopy.* 2002; 18: 730–734.
5. *Tetteh ES, Bajaj S, Ghodadra NS.* Basic science and surgical treatment options for articular cartilage injuries of the knee. *J. Orthop. Sports. Phys. Ther.* 2012 Mar; 42 (3): 243–253.
6. *Ding C, Cicuttini F, Scott F, Cooley H, Jones G.* Association between age and knee structural change: a cross sectional MRI based study. *Ann. Rheum. Dis.* 2005; 64 (4): 549–555.
7. *Stahl R, Luke A, Li X, Carballido-Gamio J, Ma CB, Majumdar S, Link TM.* T1rho, T2 and focal knee cartilage abnormalities in physically active and sedentary healthy subjects versus early OA patients-a 3.0-Tesla MRI study. *Eur. Radiol.* 2009; 19 (1): 132–143.
8. *Curl WW, Krome J, Gordon ES, Rushing J, Smith BP, Poehling GG.* Cartilage injuries: a review of 31,516 knee arthroscopies. *Arthroscopy.*1997; 13: 456–460.
9. *Yan H, Yu C.* Repair of Full-Thickness Cartilage Defects With Cells of Different Origin in a Rabbit Model. *The Journal of Arthroscopic and Related Surgery.* 2007; 23 (2): 178–187.
10. *Magnussen RA, Dunn WR, Carey JL.* Treatment of local articular cartilage defects in the knee: a systematic review. *Clin. Orthop.* 2008; 466 (4): 952–962.
11. *Омельяненко НП, Слуцкий ЛИ.* Соединительная ткань (гистофизиология и биохимия). М., 2011; II: 380. *Omelianenko NP, Slutckii LI.* Soedinitelnaia tkan (gistofiziologiia i biokhimiia). M., 2011; II: 380.
12. *Павлова ВН, Павлов ГГ, Шостаков ИО, Слуцкий ЛИ.* Сустав: морфология, клиника, диагностика, лечение. М., 2011: 168–218. *Pavlova VN, Pavlov GG, Shostakov IO, Slutckii LI.* Sustav: morfologiia, klinika, diagnostika, lechenie. M., 2011: 168–218.
13. *Becerra J, Andrades JA, Guerado E, Zamora-Navas P et al.* Articular cartilage: structure and regeneration. *Tissue Eng. Part. B. Rev.* 2010 Dec; 16 (6): 617–627.
14. *Севастьянов ВИ, Духина ГА, Григорьев АМ, Перова НВ, Кирсанова ЛА, Скалецкий НН и др.* Функциональная эффективность биомедицинского клеточного продукта для регенерации суставного хряща (экспериментальная модель остеоартроза). *Вестник трансплантологии и искусственных органов.* 2015; 17 (1): 86–96. *Sevastianov VI, Dukhina GA, Grigoriev AM, Perova NV, Kirsanova LA, Skaletskiy NN et al.* The functional effectiveness of a cell-engineered construct for the regeneration of articular cartilage. *Russian Journal of Transplantology and Artificial Organs*. 2015; 17 (1): 86–96. (In Russ.) DOI:10.15825/1995-1191-2015-1-86-96.
15. *Котельников ГП.* Доказательная медицина. Научно обоснованная медицинская практика. Монография / Г.П. Котельников, А.С. Шпигель; Минздрав Российской Федерации, ГБОУ ВПО «Самарский гос. мед. ун-т». 2-е изд., доп. и перераб. М.: ГЭОТАР-Медиа, 2012; 239 (2). *Kotel'nikov GP.* Dokazatel'naya medicina. Nauchno obosnovannaya medicinskaya praktika. Monografiya / G.P. Kotel'nikov, A.S. SHpigel'; Minzdrav Rossijskoj Federacii, GBOU VPO «Samarskij gos. med. un-t». 2-e izd., dop. i pererab. M.: GEHOTAR-Media, 2012; 239 (2).

Статья поступила в редакцию 24.07.2017 г.
The article was submitted to the journal on 24.07.2017