DOI: 10.15825/1995-1191-2017-4-16-26

ЭФФЕКТИВНОСТЬ ПОЗДНЕЙ КОНВЕРСИИ С МИКОФЕНОЛАТОВ НА ЭВЕРОЛИМУС У РЕЦИПИЕНТОВ ПОЧЕЧНОГО ТРАНСПЛАНТАТА С СОПУТСТВУЮЩИМИ ОНКОЛОГИЧЕСКИМИ ЗАБОЛЕВАНИЯМИ

И.Г. Ким[1, 2], Н.А. Томилина[1, 3], Н.Д. Федорова[4], И.В. Островская[4], И.А. Скрябина[4]

[1] ФГБУ «Национальный медицинский исследовательский центр трансплантологии и искусственных органов имени академика В.И. Шумакова» Минздрава России, Москва, Российская Федерация

[2] ФБУН «Московский научно-исследовательский институт эпидемиологии и микробиологии им. Г.Н. Габричевского» Роспотребнадзора, Москва, Российская Федерация

[3] Московский государственный медико-стоматологический университет им. А.И. Евдокимова, Москва, Российская Федерация

[4] ГБУЗ «Городская клиническая больница № 52» Департамента здравоохранения города Москвы», Москва, Российская Федерация

Новообразования наряду с сердечно-сосудистыми и инфекционными заболеваниями входят в число ведущих причин смерти реципиентов с функционирующим почечным трансплантатом. Одним из подходов к решению этой проблемы считают применение ингибиторов пролиферативного сигнала (ИПС), которое снижает частоту онкологических осложнений в сравнении с традиционной иммуносупрессией. **Цель исследования:** изучение эффективности и безопасности применения эверолимуса в сочетании с минимизированной дозой ингибиторов кальциневрина у пациентов с посттрансплантационными новообразованиями. **Материалы и методы.** В исследование включены 62 реципиента почечного трансплантата (РПТ), которым в связи с диагностированным онкологическим заболеванием через 83,5 ± 69,3 мес. после трансплантации почки выполнялась конверсия с микофенолатов на эверолимус. Длительность наблюдения после конверсии составила 35,5 ± 26,9 мес. Эффективность терапии оценивали по выживаемости реципиентов и методики иммуносупрессии, динамике функции трансплантата и протеинурии. Выживаемость реципиентов сравнивали с выживаемостью в группе исторического контроля (n = 145), в которой онкобольные эверолимус не получали. **Результаты.** 10- и 15-летняя выживаемость РПТ в группе конверсии составила 92 и 85,7%, в то время как в группе контроля этот показатель снижался до 61,1 и 52,8% соответственно ($p < 0,0003$). Выживаемость методики иммуносупрессии через 1 год после начала терапии составила 86,5%, через 3 года – 64,2%, а к концу 5-го года вероятность продолжения лечения эверолимусом снижалась до 50,8%, главным образом, вследствие развития протеинурии и других нежелательных явлений. Частота рецидивов опухолей среди продолжавших терапию в течение 35 (26; 60) мес. составила 13,2%. Сывороточный креатинин в динамике повысился с 0,13 ± 0,04 до 0,15 ± 0,09 ммоль/л, $p < 0,031$, а суточная протеинурия – с 0,18 ± 0,25 до 0,75 ± 1,63 г/сут, $p < 0,011$. **Заключение.** Применение ИПС у РПТ с онкологическими заболеваниями достоверно повышает отдаленную выживаемость больных в сравнении с контрольной группой и демонстрирует относительно невысокую частоту рецидивов (13,2% случаев) новообразований в течение 35 мес. терапии. Вместе с тем применение ИПС возможно не у всех пациентов и уже через 5 лет после его начала прерывается почти у половины из них в связи с нарастающей протеинурией и серьезными нежелательными явлениями.

Ключевые слова: трансплантация почки, иммуносупрессия, эверолимус.

Для корреспонденции: Ким Ирина Геннадьевна. Адрес: 123182, Москва, ул. Щукинская, д. 1. Тел. (916) 224-53-82. E-mail: kig21@rambler.ru

For correspondence: Kim Irina Gennadievna. Address: 1, Shchukinskaya st., Moscow, 123182, Russian Federation. Tel. (916) 224-53-82. E-mail: kig21@rambler.ru

EFFICIENCY OF LATE CONVERSION FROM MYCOPHENOLATE MOFETIL TO EVEROLIMUS IN KIDNEY GRAFT RECIPIENTS WITH POSTTRANSPLANT MALIGNANCY

I.G. Kim[1, 2], N.A. Tomilina[1, 3], N.D. Fedorova[4], I.V. Ostrovskaya[4], I.A. Skryabina[4]

[1] V.I. Shumakov National Medical Research Center of Transplantology and Artificial Organs of the Ministry of Healthcare of the Russian Federation, Moscow, Russian Federation

[2] G.N. Gabrichevsky Moscow Research Institute of Epidemiology and Microbiology, Moscow, Russian Federation

[3] A.I. Evdokimov Moscow State Medical Stomatological University, Moscow, Russian Federation

[4] City Hospital № 52, Moscow, Russian Federation

Malignancy is one of the leading causes of death in recipients with a kidney grafts. The use of proliferative signal inhibitors (PSI) is one of the approaches to solve this problem. **Aim**: to evaluate the efficacy and safety of everolimus in combination with reduced dose of calcineurin inhibitors (CNI) in patients with posttransplant malignancy. **Materials and methods**. 62 kidney graft recipients (KGR) with neoplasia were converted from mycophenolate mofetil to everolimus in combination with reduced dose of CNI at 83.5 ± 69.3 months after transplantation. The duration follow-up was 35.5 ± 26.9 month. The effectiveness of management was assessed by patient survival, type of immunosuppression therapy, renal function and proteinuria. The patient survival in PSI group was compared with the survival in the patients in control group (n = 145), who did not receive everolimus. **Results.** 10-year and 15-year patient survival was 92% and 85,7% in patients treated with PSi versus 61.1% and 52.8% in control group ($p < 0.0003$). Patients survival with everolimus-therapy after 1 year was 86.5%, after 3 year it was 64.2%, and by the end of 5 years the possibility of treatment with everolimus decreased to 50.8%, mainly due to the proteinuria and other adverse events. The recurrence rate of tumors among patients, who was treated with everolimus for 35 (26; 60) months was 13.2%. Creatinine level in serum increased from 0.13 ± 0.04 to 0.15 ± 0.09 mmol during the treatment ($p < 0.031$), and the daily proteinuria increased from 0.18 ± 0.25 g/day to 0.75 ± 1.63 g/day, $p < 0.011$. **Conclusion**. The usage of PSi improves long-term survival of KTR with posttransplant malignancy and demonstrates a relatively low tumors recurrence rate (13.2%) over a period of 35 months. However this treatment is not suitable for many patients and it was stopped in almost half of them due to increasing proteinuria or serious adverse events.

Key words: kidney transplantation, immunosuppression, everolimus.

Эффективность трансплантации почки (ТП) как терапии выбора при лечении больных с терминальной почечной недостаточностью неуклонно возрастает. Вместе с тем по мере улучшения отдаленных результатов операции и удлинения сроков функционирования трансплантата в организме реципиента повышается риск серьезных, нередко фатальных экстраренальных осложнений, сопряженных с длительной иммуносупрессивной терапией. По общему признанию, наряду с сердечно-сосудистыми и инфекционными заболеваниями новообразования входят в число ведущих причин смерти реципиентов с функционирующим почечным трансплантатом, и на их долю приходится от 10 до 47% от всех летальных исходов в зависимости от сроков после трансплантации почки [1–6]. Если по данным европейских и американских регистров опухоли занимают третье место после названных выше осложнений в структуре летальности реципиентов почечного трансплантата (РПТ) [2–4], то по данным Австралийско-Новозеландского регистра онкологические заболевания являются основной причиной фатальных исходов (до 29–31%) и конкурируют в разное время лишь с кардиоваскулярной патологией [5, 6]. Частота выявления опухолей у РПТ достигает 15–20% к 10 годам после ТП и увеличивается до 49,6% через 20 лет после операции [1, 7–10]. Риск развития посттрансплантационных *de novo* опухолей как минимум в 3 раза выше в сравнении с общей популяцией, сопоставимой по возрасту и полу [11–15], причем это относится как к вирус-ассоциированным новообразованиям, таким как не-Ходжкинская лимфома и саркома Капоши, так и к опухолям солидных органов (в том числе легочным или колоректальным), не связанным этиологически с вирусами [11, 14, 16]. У РПТ наиболее распространены кожные (немеланомные) формы опухолей, составляющие более 50% от общего числа всех новообразований [7, 17]. Особенно часто они выявляются в австралийско-новозеландской популяции почечных реципиентов, у которых частота опухолей кожи возрастает с 7% к концу первого года после операции до 82% через 20 лет после трансплантации почки [18–20]. Таким образом, опухоли (*de novo* и возвратные) становятся все возрастающей проблемой отдаленного посттрансплантационного пе-

риода, создавая реальную угрозу жизни больным с функционирующим трансплантатом.

Одним из современных подходов, направленных на снижение частоты онкологических осложнений после трансплантации органов, является применение режимов иммуносупрессии на базе ингибиторов пролиферативного сигнала (ИПС) [21–25], обладающих помимо иммуносупрессивного эффекта способностью подавлять пролиферацию опухолевых клеток и ангиогенез в зоне их роста [26]. На основании данных регистра UNOS, включившего в ретроспективный анализ результаты 33 249 первичных почечных трансплантатов, выполненных в период с 1996-го по 2001 год, Kauffman и соавт. [22] убедительно продемонстрировали, что поддерживающая иммуносупрессия с применением ИПС (сиролимуса и эверолимуса) сопряжена с более низким риском посттрансплантационных *de novo* опухолей. Вероятность развития всех злокачественных новообразовний в группах больных, получавших ИПС без ингибиторов кальциневрина (ИКН) или в сочетании с минимизированной дозой ИКН, была низкой и составила 0,6 и 0,6% соответственно. В то же время в группе реципиентов, иммуносупрессия которых базировалась на ИКН, этот показатель был достоверно выше и достигал 1,8% ($p = 0,041$ и $p < 0,0001$ соответственно). Точно так же риск возникновения опухолей солидных органов в первых 2 группах был ниже, чем у реципиентов без ИПС (0 и 0,47 против 1, $p < 0,011$ и $p < 0,0125$ соответственно).

С другой стороны, несмотря на убедительные доказательства эффективности ИПС в профилактике новообразований, данные об их эффективности у пациентов с посттрансплантационными *de novo* неоплазиями немногочисленны и ограничены числом и длительностью наблюдений [27–31]. Применение ИПС в качестве противоопухолевых препаратов после ТП ограничивается у ряда больных из-за значительного снижения функции почечного трансплантата или вследствие выраженности протеинурии [32]. Другими препятствиями к более широкому использованию ИПС могут быть их побочные эффекты, такие как периферические отеки, язвенный стоматит, кожные реакции и артриты, пневмониты, миелопатии и др. нежелательные явления [22, 33–36]. Учитывая вышеизложенное, представляло интерес оценить результаты применения эверолимуса у реципиентов почечного трансплантата с онкологическими осложнениями по материалам наблюдений одного центра.

Целью исследования явилось изучение эффективности и безопасности применения эверолимуса в сочетании с минимизированной дозой ингибиторов кальциневрина у реципиентов трансплантированной почки с посттрансплантационными новообразованиями.

МАТЕРИАЛЫ И МЕТОДЫ

В исследование включены 62 реципиента почечного трансплантата, которым в связи с констатированным онкологическим заболеванием через 83,5 ± 69,3 мес. (от 4 до 256 мес., медиана 57,7 (24,8; 145) мес.) после ТП выполнялась конверсия с микофенолатов/азатиоприна на эверолимус. Поддерживающая иммуносупрессия включала также минимизированную дозу ИКН (такролимус – у 15 чел., циклоспорин – у 47 чел.) и преднизолон. У подавляющего большинства больных (98,4%) новообразования выявлялись в посттрансплантационном периоде, в связи с чем дальнейшее их наблюдение проводилось совместно с онкологами и по показаниям включало хирургическое лечение и/или химио- либо лучевую терапию. В случаях оперативных вмешательств эверолимус назначался только после окончательного заживления послеоперационной раны. Средний возраст реципиентов был 53,2 ± 11,8 года (муж. 51,6%). Длительность наблюдения после конверсии составила 35,5 ± 26,9 мес. при медиане 31,7 (12,8; 54,5) мес.

Исходные демографические и клинико-лабораторные показатели пациентов, включенных в исследование, представлены в табл. 1, виды и локализация диагностированных опухолей – в табл. 2. При анализе эффективности терапии эверолимусом оценивали такие показатели, как выживаемость реципиентов и выживаемость методики иммуносупрессии, а также оценивали динамику функции почечного трансплантата и протеинурии. При расчете выживаемости больных в анализ включались пациенты, получавшие эверолимус не менее 12 мес. (n = 49). За летальные исходы принимали только случаи смерти от онкологических заболеваний и срав-

Таблица 1

Исходные демографические и клинико-лабораторные показатели реципиентов почечного трансплантата, включенных в исследование

Demographic and clinico-laboratory parameters of kidney graft recipients

Характеристика больных	Показатели
Возраст, лет	53,2 ± 11,8
М/Ж, %	51,6 / 48,4
Начальная функция трансплантата, немедленная/отсроченная, %	67,2 / 32,8
Ранние кризы, да / нет, %	16,4 / 83,6
Сывороточный креатинин к началу терапии эверолимусом, ммоль/л	0,13 ± 0,04
Протеинурия к началу терапии эверолимусом, г/сут	0,18 ± 0,25
Срок после трансплантации на момент начала лечения (средняя / медиана), мес.	83,5 ± 69,3 / 57,5 (4,8; 145,5)
Длительность наблюдения после начала терапии эверолимусом, (средняя/медиана), мес.	35,5 ± 26,9 / 31,7 (12,8; 54,5)

Таблица 2

Виды опухолей, диагностированных у реципиентов почечного трансплантата

The types of tumors diagnosed in kidney graft recipients

Название и локализация опухоли	Число больных, n (%)
Рак кожи/меланома	13 (21) / 1 (1,6)
Рак почки (собственной или трансплантата)	9 (14,5)
Саркома Капоши	8 (12,9)
Опухоли молочных желез, матки, яичников	8 (12,9)
Рак желудка, кишечника, поджелудочной железы	7 (11,3)
Рак простаты, мочевого пузыря	6 (9,7)
Рак легкого	3 (4,8)
Лимфопролиферативные заболевания	3 (4,8)
Миелома	1 (1,6)
Прочие	3 (4,8)
Всего	62 (100)

нивали ее с выживаемостью реципиентов в группе исторического контроля (n = 145), в которой при наличии новообразований эверолимус не применялся. Случаи смерти от других причин рассматривались как потерянные из наблюдения. Под выживаемостью методики иммуносупрессии понимали бессобытийную выживаемость, конечной точкой которой были события, требовавшие отмены препарата. Выживаемость рассчитывали методом Kaplan–Meier.

Функцию трансплантата оценивали по уровню креатинина в плазме крови, за нормальный уровень которого принимали значения, не превышавшие 0,13 ммоль/л. О протеинурии судили по суточной экскреции белка. Нормальной считали потерю белка менее 0,15 г/сут, протеинурию до 0,3 г/сут рассматривали как умеренную. При оценке динамики креатинина в плазме крови и суточной протеинурии за исходный уровень принимали соответствующие показатели на момент конверсии с микофенолатов на эверолимус.

Начальная доза эверолимуса составляла 1,5 мг/сут при его комбинации с циклоспорином и 3 мг/сут – при сочетании с такролимусом. Последующая коррекция дозировок эверолимуса и ИКН проводилась по уровню препаратов в крови. Иммуносупрессию считали адекватной, если концентрация эверолимуса в крови поддерживалась в интервале 3–8 нг/мл при целевом уровне циклоспорина C0 30–50 нг/мл либо C2 350–450 нг/мл. При сочетании эверолимуса с такролимусом концентрации последнего поддерживали в диапазоне от 3 до 5 нг/мл. В случаях выявления патологии трансплантата выполнялась его биопсия. При статистической обработке данных использовали пакет программ SPSS (версия 22).

РЕЗУЛЬТАТЫ

10- и 15-летняя выживаемость реципиентов почечного трансплантата, которым выполнялась конверсия с микофенолатов на эверолимус по поводу злокачественных новообразований, составила 92 и 85,7%, в то время как в группе исторического контроля выживаемость онкобольных в эти же сроки оказалась достоверно ниже и составила 61,1 и 52,8% соответственно ($p < 0,0003$) (рис. 1). Выживаемость методики иммуносупрессии на базе эверолимуса составила через 1 год после начала терапии 86,5%, через 3 года – 64,2%, а к концу 5-го года вероятность продолжения лечения снижалась до 50,8%, то есть к этому сроку терапия эверолимусом сохранялась только чуть более чем у половины реципиентов (рис. 2).

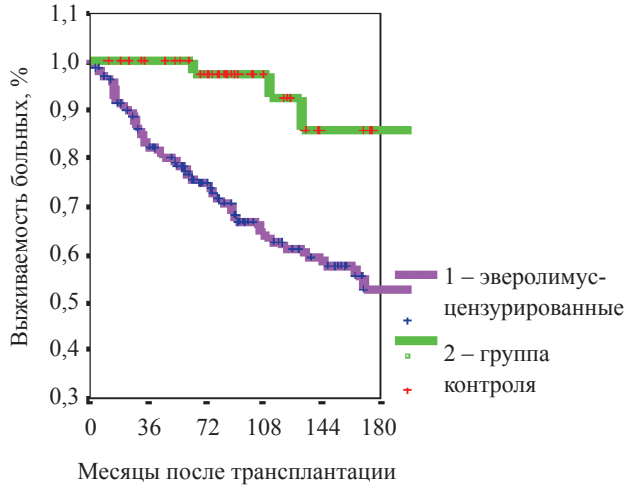

Рис. 1. Выживаемость реципиентов почечного трансплантата с онкологическими осложнениями: 1 – группа эверолимуса (n = 49); 2 – группа контроля (n = 145), $p < 0,0003$

Fig. 1. Patient survival (with neoplasm): 1 – everolimus group (n = 49); 2 – control group (n = 145), $p < 0,0003$

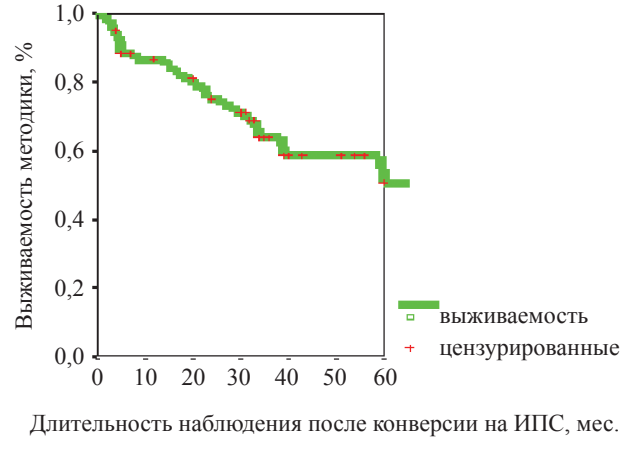

Рис. 2. Выживаемость методики иммуносупрессии на основе эверолимуса: 1-летняя – 86,5%, 3-летняя – 64,2%, 5-летняя – 50,8%

Fig. 2. Everolimus-therapy survival: 1-year – 86,5%, 3-year – 64,2%, 5-year – 50,8%

Таблица 3

Причины отмены эверолимуса

The reasons for discontinuation of everolimus

Причина отмены препарата	Число больных, n /(%)
Протеинурия: ФСГС / неуточненная природа	9 (14,5) 6 (9,7) / 3 (4,8)
НЯ	7 (11,3)
Смерть больного	7 (11,3)
Почечная «смерть»	2 (3,2)
Всего	25 из 62 (40,3)

Примечание. ФСГС – фокальный сегментарный гломерулосклероз; НЯ – нежелательные явления.

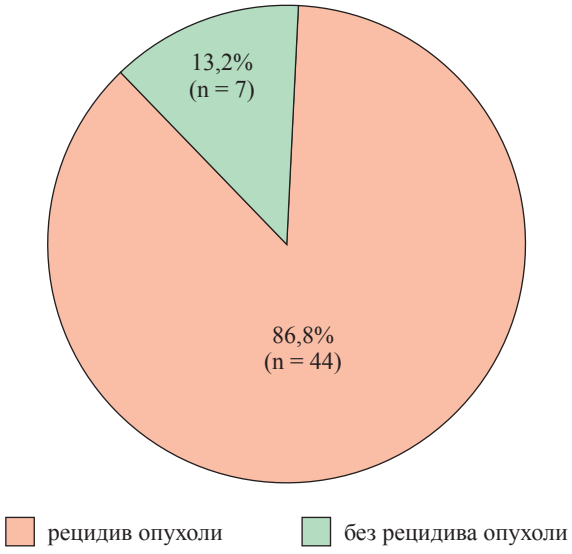

Рис. 3. Частота рецидивов новообразований на фоне терапии ИПС

Fig. 3. The recurrence rate of tumors during everolimus therapy

Причины прекращения лечения у 25 из 62 (40,3%) больных представлены в табл. 3.

Ведущей причиной отмены эверолимуса в наших наблюдениях была нарастающая протеинурия, констатированная у 14,5% реципиентов. Из-за серьезных нежелательных явлений (выраженные отечный и кожно-суставной синдромы, фиброзирующий пневмонит) терапия ИПС была прервана у 11,3% больных. В 11,3% случаев (7 чел.) наблюдение было завершено из-за смерти больных (из них 4 умерли от прогрессирующего онкологического заболевания солидных органов) и еще у 3,2% реципиентов – вследствие прекращения функции почечного трансплантата. Частота рецидивов опухолей среди продолжавших лечение ИПС в течение 35 (26; 60) мес. (но не менее 6 мес.) составила 13,2% (7 из 51 чел.) (рис. 3).

Рецидивы опухолей наблюдались при раке легких (2 случая), желудка (1 чел.), кишечника (1 чел.), яичника (1 чел.) и кожи (1 чел.), а также при саркоме Капоши (1 чел.). Следует отметить, что рецидив саркомы Капоши был спровоцирован усилением иммуносупрессии по поводу позднего острого отторжения.

Функция почечного трансплантата на фоне терапии эверолимусом имела тенденцию к снижению, о чем свидетельствовал анализ динамики уровня креатинина сыворотки крови (Scr). Последний к моменту окончания наблюдения был несколько выше в сравнении с его исходным уровнем и составил 0,15 ± 0,09 и 0,13 ± 0,04 ммоль/л соответственно, $p < 0,031$ (рис. 4 а). Более значительно в сравнении с дисфункцией трансплантата за период наблюдения нарастала протеинурия. Если к моменту назначения ИПС суточная потеря белка более 0,3 г/сут имела место у 4,8% реципиентов, то к концу наблюдения число

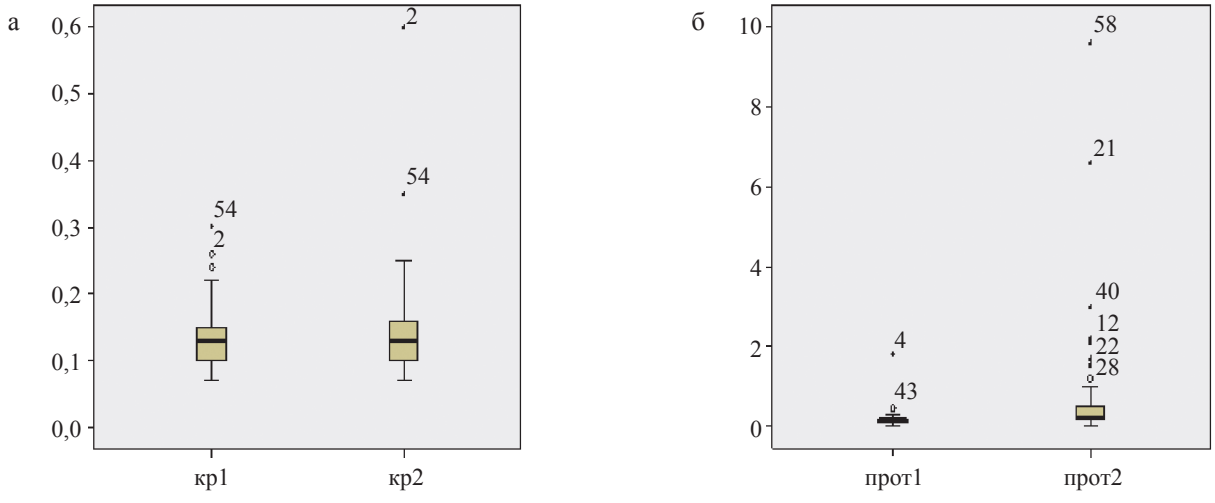

Рис. 4. Динамика креатинина сыворотки крови (а): исходный уровень Scr (кр1) 0,13 ± 0,04 ммоль/л, конечный уровень S cr (кр2) 0,15 ± 0,09 ммоль/л, $p < 0,031$; динамика протеинурии (б): исходный уровень суточной протеинурии (прот1) 0,18 ± 0,25 г/сут, конечный уровень (прот2) 0,75 ± 1,63 г/сут, $p < 0,011$

Fig. 4. Dynamics of serum creatinine (a): baseline Scr 0.13 ± 0.04 mmol/l, the final Scr 0.15 ± 0.09 mmol/l, $p < 0.031$; dynamics of proteinuria (b): the initial level of daily proteinuria – 0.18 ± 0.25 g/day, the final level – 0.75 ± 1.63 g/day, $p < 0.011$

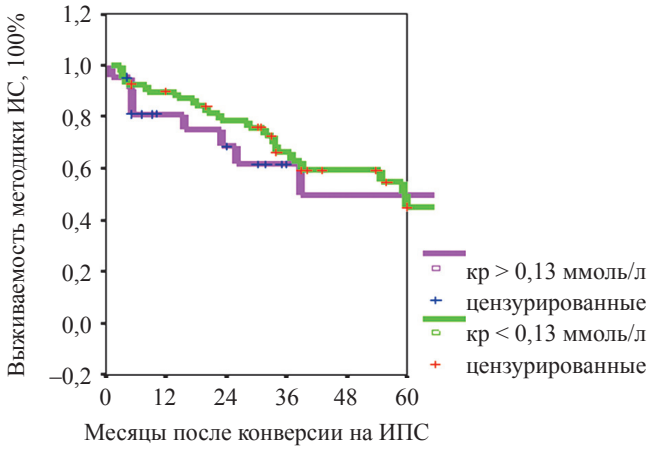

Рис. 5. Связь между исходным уровнем креатинина сыворотки крови и выживаемостью методики ИС: 5-летняя выживаемость при исходном Scr ≤ 0,13 ммоль/л (n = 49) и Scr > 0,13 ммоль/л (n = 22), p < 0,84

Fig. 5. The correlation between the initial level of serum creatinine and everolimus-therapy survival: 5-year survival rate with baseline Scr ≤ 0.13 mmol/l (n = 49) and with Scr > 0.13 mmol/l (n = 22), p < 0.84

таких больных увеличилось до 19,6%, причем почти у половины из них протеинурия достигала нефротического или субнефротического уровня. Средний показатель суточной экскреции белка с мочой повысился с 0,18 ± 0,25 до 0,75 ± 1,63 г/сут, p < 0,011 (рис. 4 б).

При более углубленном анализе выяснилось, что исходный уровень креатинина крови у наших больных не влиял на выживаемость методики ИС. Последняя оказалась сопоставимой (p < 0,4) у реципиентов с уровнем креатинина в сыворотке крови ≤ 0,13 ммоль/л и >0,13 ммоль/л, хотя средние показатели креатинина в сравниваемых группах различались достоверно и составляли 0,11 ± 0,02 и 0,17 ± 0,04 ммоль/л соответственно, p < 0,0001 (рис. 5). Оценить прогностическое значение исходной протеинурии не представлялось возможным, так как только у 3 из 62 больных суточная потеря белка превышала 0,3 г. Таким образом, применение ИПС у РПТ с онкологическими заболеваниями достоверно повышает отдаленную выживаемость больных в сравнении с контрольной группой реципиентов, не получавших эверолимус, и демонстрирует относительно невысокую частоту рецидивов онкологических заболеваний (13,2% больных) в течение 35 (26; 60) мес. терапии. Вместе с тем применение ИПС, как свидетельствуют полученные нами данные, возможно не у всех пациентов и уже через 5 лет после его начала прерывается почти у половины больных (49,2%) в связи с нарастающей протеинурией и серьезными нежелательными явлениями.

ОБСУЖДЕНИЕ

По мере совершенствования режимов иммуносупрессивной терапии, тактики ведения больных в посттрансплантационном периоде, и как следствие, повышения выживаемости реципиентов с функционирующим трансплантатом, серьезной проблемой становятся внепочечные осложнения отдаленного посттрансплантационного периода, среди которых особого внимания заслуживают онкологические заболевания. Риск возникновения злокачественных новообразований после ТП в 3–5 раз превышает таковой в общей популяции [11, 37–40], а отдельные виды опухолей, такие как лимфомы и не меланомные кожные неоплазии, в посттрансплантационном периоде могут выявляться в 20 раз чаще. Особого внимания заслуживает саркома Капоши, которая у РПТ наблюдается в 25–150 раз чаще, чем в общей популяции [41]. При этом вероятность малигнизации возрастает по мере увеличения продолжительности посттрансплантационного периода и сопряженной с этим длительностью иммуносупрессивной терапии. Gutierrez-Dalmau и Campistol [1] на основании анализа базы данных крупных регистрационных исследований и эпидемиологических данных отдельных центров трансплантации показали, что уже через 3 года после операции кумулятивный риск посттрансплантационных опухолей составляет 3,9–14,9% и повышается до 3,9–39% к 10-му году, 13,9–50% к 20-му году и достигает 80% к 30 годам после операции [41, 42]. По нашим предварительным, еще не опубликованным результатам, частота посттрансплантационных *de novo* опухолей в когорте, включавшей 738 реципиентов, оперированных в период 2007–2010 гг., составила 6,7% к сроку 71 ± 28,6 мес. после операции. Без сомнения, одним из факторов, способствующих развитию посттрансплантационных опухолей, является ИСТ. Об этом свидетельствуют сравнительные популяционные исследования, в том числе и анализ частоты новообразований в группах больных, получающих иммуносупрессивную терапию по поводу других заболеваний, не связанных с трансплантацией органов. Предполагается, что помимо непрямого действия, сопряженного с подавлением иммунного ответа, отдельные иммуносупрессанты, такие как тимоглобулин, ингибиторы кальциневрина и азатиоприн, обладают и прямым онкогенным эффектом. Тимоглобулин и другие антитимоцитарные препараты, используемые в индукционных схемах, как полагают, способствуют генетической мутации, индуцированной онковирусами, и являются фактором риска посттрансплантационных лимфопролиферативных заболеваний (ПТЛЗ) [43–45]. Влияние ИКН на онкогенез убедительно продемонстрировано в экспериментальных исследованиях. Установлено, что ИКН активизируют рост и метастазирование опухоли путем подавления репарации мутированной ДНК и апоптоза поврежденных клеток, с одной стороны, и стимулируют продукцию таких факторов роста, как TGF-b и VEGF – с другой [46–48]. Вопрос

о преимуществах ЦиА или Так для снижения рисков посттрансплантационных новообразований остается дискутабельным. Так, по данным Bustami et al. [49], у больных, получавших в послеоперационном периоде индукционную терапию поли-/моноклональными антителами либо ингибиторами IL2-рецепторов, риск развития опухолей в сравниваемых группах не различался (RR1,16, p < 0,38), хотя и был несколько выше на фоне терапии Так. В то же время в популяции реципиентов, не подвергавшихся воздействию индукционных агентов, риск новообразований оказался ниже в группе больных, получавших поддерживающую терапию Так. В не завершенном еще нами исследовании, на которое мы ссылались выше, частота *de novo* посттрансплантационных злокачественных новообразований в группах ЦиА и Так оказалась сопоставимой и составила 6,5% (23 из 354) и 7% (24 из 343) соответственно, причем подавляющее большинство пациентов также получало индукционную терапию, главным образом ингибиторами IL2-рецепторов. Азатиоприн и его дериваты не только усиливают повреждение ДНК, вызываемое ультрафиолетовым воздействием, но и подавляют ее репарацию [50]. Данные о проонкогенном и антионкогенном эффекте производных микофеноловой кислоты противоречивы как по клиническим данным, так и в исследованиях *in vitro*. Если в одних исследованиях *in vitro* их применение усиливало митогенные процессы и инвазивность опухолевых клеток [51, 52], то в других, напротив, предотвращало опухолевую диссеминацию [53, 54]. Кроме того, известно, что микофенолаты усиливают противогерпетическую активность ацикловира и ганцикловира, потенциально снижая вероятность ПТЛЗ, индуцированных вирусом Эпштейна–Барр [55].

Как уже отмечалось во введении, одними из наиболее часто выявляемых после ТП являются кожные формы опухолей [18–21], такие как базальноклеточная и плоскоклеточная карцинома. В соответствии с международными данными в популяции обследованных нами реципиентов также преобладали не меланомные новообразования кожи, доля которых в структуре опухолей составила 21%. ПТЛЗ, в отличие от данных других исследований [1, 10] в наших наблюдениях встречались относительно редко (4,8% от всех опухолей), что, по-видимому, объясняется ограниченным использованием антитимоцитарных препаратов в качестве индукционной терапии. Частота саркомы Капоши, преимущественно кожной формы, которая в прошлые годы (ТП 1989–1992 гг.) занимала у наших пациентов лидирующее положение (до 50%) в структуре посттрансплантационных новообразований, снизилась до 12,9%, что может быть связано с совершенствованием тактики и адекватной минимизацией иммуносупрессии. Учитывая повышенный риск онкологических заболеваний в условиях ИСТ, особого внимания заслуживают работы по оценке эффективности поддерживающей иммуносупрессии с применением в качестве базового иммуносупрессанта ИПС. Использование последних как в ранние, так и в отдаленные сроки после трансплантации почки убедительно демонстрирует их эффективность в профилактике посттрансплантационных новообразований [21, 23–25]. По данным Campistol и соавт. [23], при сравнительном анализе частоты опухолей в группе больных с ранней (через 3 мес. после ТП) конверсией с ЦиА на эверолимус, включая реципиентов, продолжавших принимать минимизированную дозу ЦиА в сочетании с ИПС, через 5 лет после операции частота как кожных, так и других форм опухолей была достоверно ниже, чем в группе сравнения (p < 0,01). В исследовании Campbell и соавт. через 2 года после поздней конверсии с ЦиА на эверолимус новые не меланомные кожные опухоли также выявлялись реже, чем у пациентов контрольной группы на поддерживающей ЦиА-терапии и составили 1,31 против 2,48 на пациента в год соответственно, p = 0,022 [56].

Очевидно, что противоопухолевый эффект ИПС обусловлен механизмом их действия, основной мишенью которого является m-TOR (mammalian target of rapamycin) – ключевой элемент системы сигнальных путей, интегрирующий митогенные и биогенные процессы в клетках, контролируя их рост и пролиферацию [57, 58]. В условиях мутации одного или нескольких звеньев этой сигнальной сети под воздействием экзогенных факторов клеточная пролиферация может оказаться неограниченной [59, 60]. В результате ингибиции mTORC1 подавляются такие процессы, как трансляция сигналов и рибосомальный биосинтез, вследствие угнетения активности РНК-полимераз [60–62]. В частности, ингибируя Akt/m TORC1 в опухолевых клетках, сиролимус тормозит их пролиферацию, а подавляя трансляцию и транскрипцию факторов пролиферации в эндотелиальных клетках, угнетает ангиогенез. Таким образом, ИПС способны не только предупреждать развитие опухолей, но и обладают потенциальными возможностями тормозить их рост и метастазирование [63, 64], а при некоторых новообразованиях (в том числе при саркоме Капоши) вызывают их регрессирование [65–67]. Несмотря на эффективность ИПС в профилактике посттрансплантационных онкологических осложнений, опыт применения этих иммуносупрессантов для лечения *de novo* посттрансплантационных опухолей ограничен единичными случаями (от 1 до 15 случаев) с непродолжительными сроками наблюдения [27–31, 68]. В подавляющем большинстве описанных случаев ИПС применялись для лечения саркомы Капоши. Эффект от проводимой терапии отмечался у всех реципиентов в виде частичного либо полного регресса опухолевых образований кожи и легких. В частности, в исследовании Stallone et al. (2005) у всех 15 (100%) пациентов через 6 мес. после выполненной конвер-

сии с ЦиА на сиролимус наблюдалась ремиссия саркомы Капоши, подтвержденная как клиническими, так и гистологическими данными [27]. Точно так же в нашем исследовании у всех 8 пациентов с саркомой Капоши отмечалась стойкая клиническая ремиссия опухолевого процесса. Только у одной больной имел место рецидив заболевания, спровоцированный усилением иммуносупрессии по поводу позднего острого отторжения. Эффективность применения эверолимуса у наших пациентов не вызывала сомнения. Выживаемость РПТ с онкологическими осложнениями в этой группе через 10 и 15 лет после операции составила соответственно 92 и 85,7% против 61,1 и 52,8% в группе исторического контроля ($p < 0,0003$).

По общему мнению, широкое применение ИПС ограничивается развитием нежелательных явлений, частота которых, по данным разных авторов, колеблется от 20 до 42,6% [21, 34–36, 56, 69, 70]. Наши данные не противоречат международным. В настоящем исследовании лечение эверолимусом было прекращено у 40,3% больных, причем более чем у половины из них (25,8%) – из-за развития нежелательных явлений, среди которых наиболее частым была протеинурия (14,5,3% больных). В 3,2% случаев лечение было завершено вследствие неуклонного снижения функции почечного трансплантата с исходом в тХПН и в 11% случаев – в связи со смертью больных (в 4 из 7 случаев причиной летальности было прогрессирование опухолевого процесса в солидных органах). Наиболее значимыми факторами неблагоприятного прогноза конверсии на ИПС считают исходную дисфункцию ПТ с повышением уровня креатинина крови более 2,5 мг% и протеинурию более 800 мг/сут [32]. В отличие от других авторов в нашем наблюдении дисфункция ПТ к моменту назначения ИПС не имела прогностического значения. Последнее, по-видимому, связано с тем, что в группе с дисфункцией трансплантата к моменту конверсии на эверолимус степень ее выраженности была незначительной (средний Scr составил 0,17 ± 0,04 ммоль/л), и только у 4 из 22 пациентов этой группы Scr достигал 0,22–0,3 ммоль/л. Причем в 2 из этих 4 случаев сроки наблюдения были короткими и не превышали 5 мес. По данным большинства исследований, конверсия на эверолимус демонстрировала как стабилизацию функции трансплантата, так и ее улучшение [36, 71–75]. Вместе с тем у ряда больных после конверсии на ИПС наблюдалось снижение функции почечного трансплантата, которое, как выяснилось, было связано с низким уровнем клубочковой фильтрации на момент начала терапии ИПС. Так, у РПТ с исходной СКФ, не превышавшей 40 мл/мин, функция трансплантата через 12–24 мес. после конверсии на ИПС ухудшалась, в то время как у пациентов с СКФ >40–50 мл/мин в эти же сроки наблюдалась положительная динамика [76, 77]. В отличие от исследований других авторов у наших пациентов функция почечного трансплантата вне зависимости от ее исходного уровня снижалась, о чем свидетельствовал анализ динамики уровня Scr, который к моменту окончания наблюдения оказался выше в сравнении с его исходным уровнем и составил 0,15 ± 0,09 и 0,13 ± 0,04 ммоль/л соответственно, $p < 0,031$. Оценить прогностическое значение протеинурии для исхода терапии ИПС у наших больных не представлялось возможным, так как только у 3 из 62 больных суточная протеинурия к началу лечения превышала 0,3 г. Протеинурия в динамике в нашем наблюдении нарастала, что согласуется с данными литературы [34–36]. Средний показатель суточной экскреции белка с мочой повысился с 0,18 ± 0,25 до 0,75 ± 1,63 г, $p < 0,011$, в то время как число больных с протеинурией за время лечения возросло с 4,8 до 19,6%, причем почти у половины из них протеинурия достигала субнефротического и нефротического уровня. Усиление протеинурии после конверсии с ИКН на ИПС объясняют как гломерулярными гемодинамическими изменениями после отмены ИКН, так и развитием подоцитопатии. Полагают, что ИПС могут вызывать повреждение подоцитарного цитоскелета вследствие снижения экспрессии протеинов, обеспечивающих его нормальную функцию. Прежде всего это касается основного структурного компонента ножек подоцитов – нефрина, а также адапторного белка Nck и транскрипционного фактора WT1, уменьшение которых наряду с измененным образованием актина приводит к уменьшению адгезии и подвижности подоцитов, повышению проницаемости щелевой диафрагмы, и как следствие, к повреждению фильтрационного барьера [78, 79]. Кроме того, в исследованиях на животных установлено, что протеинурия на фоне ИПС (сиролимуса) ассоциирована с повышенной экспрессией сосудистого эндотелиального фактора роста (VEGF) [80, 81], что наблюдается также и у ВИЧ-больных с коллапсинг-гломерулопатией [82]. Другим механизмом протеинурии на фоне сиролимуса считают снижение способности канальцев реабсорбировать профильтровавшийся белок [83, 84]. Последнее, как показано в экспериментальных моделях, обусловлено усиленным апоптозом эпителия проксимальных канальцев [85, 86]. Учитывая отсутствие данных о повышении экспрессии активированных маркеров апоптоза, полагают, что апоптоз, индуцированный сиролимусом, является проявлением прямого токсического действия препарата [87]. По-видимому, протеинурия, развивающаяся у пациентов, получающих эверолимус, имеет схожую природу и требует к себе пристального внимания.

ЗАКЛЮЧЕНИЕ

Результаты наших исследований подтвердили данные других авторов об эффективности терапии эверолимусом у реципиентов почечного трансплантата с онкологическими осложнениями. В частнос-

ти, применение этих препаратов, по нашим данным, существенно удлиняет срок жизни этой категории пациентов. Однако возможности применения ИПС ограничиваются почти у трети таких больных уже через 3 года и почти у половины пациентов через 5 лет после начала лечения в связи с нарастающей протеинурией и серьезными нежелательными явлениями. На основании полученных данных применение эверолимуса в сочетании с минимизированной дозой ИКН может быть рекомендовано реципиентам почечного трансплантата с повышенным онкологическим риском или с *de novo* посттрансплантационными новообразованиями при исходно умеренной протеинурии и сохранной функции почечного трансплантата с последующим тщательным мониторингом.

СПИСОК ЛИТЕРАТУРЫ / REFERENCES

1. *Gutierrez-Dalmau A, Campistol JM.* Immunosuppressive therapy and malignancy in organ transplant recipients: a systematic review. *Drugs.* 2007; 67 (8): 1167–1198.
2. USRDS, Annual Report AJKD. 2009.
3. *El-Zoghby ZM, Stegall MD, Lager DJ, Kremers WK, Amer H, Gloor JM et al.* Identifying specific causes of kidney allograft loss. *Am. J. Transplant.* 2009; 9: 527–535.
4. *Howard RJ, Patton PR, Reed AI, Hemming AW, Van der Werf WJ, Pfaff WW et al.* The changing causes of graft loss and death after kidney transplantation. *Transplantation*. April 2002; 73 (12): 1923–1928. ISSN: 0041-1337.
5. *Webster A, Chapman J.* Australia and New Zealand dialysis and transplant registry: the 28th annual report. 2005; 10, Cancer report [online]. Available from URL: http://www. anzdata.org.au/
6. ANZDATA Registry 38th Report, Chapter 8. Transplantation. Adelaide, Australia. 2016. Availableat: http://www.anzdata.org.au)
7. *Lutz J, Heemann U.* Tumours after kidney transplantation. *Curr. Opin Urol.* 2003; 13 (2): 105–109.
8. *Iacob G, Lucan M, Lucan V, Elec A, Munteanu A, Adrian B*. The risk of post-Transplant malignancy. *Clujul Medical.* 2012; 85 (4): 625–629.
9. *Kapoor A.* Malignancy in kidney transplant recipients. *Drugs.* 2008; 68 Suppl 1: 11–19.
10. *Penn I.* Cancers in renal transplant recipients. *Advancein Renal Replacement Therapy.* 2000 Apr; 7 (2): 147–156.
11. *Vajdic CM, McDonald SP, McCredie MR, van Leeuwen MT, Stewart JH, Law M et al.* Cancer incidence before and after kidney transplantation. *JAMA.* 2006; 296 (23): 2823–2831.
12. *Vajdic CM, van Leeuwen MT.* Cancer incidence and risk factors after solid organ transplantation. *Int. J. Cancer.* 2009; 125: 1747–1754.
13. *Berg D, Otley CC.* Skin cancer in organ transplant recipients: epidemiology, pathogenesis and management. *J. Am. Acad. Dermatol.* 2002; 47: 1–17.
14. *Wong G, Chapman JR.* Cancers after renal transplantation. *Transplant. Rev. (Orlando)*. 2008; 22: 141–149.
15. *O'Reilly Zwald F, Brown M.* Skin cancer in solid organ transplant recipients: advance in therapy and management. Part I. Epidemiology of skin cancer in solid organ transplant recipients. *J. Am. Acad. Dermatol.* 2011; 65: 253–261.
16. *Birkeland SA, Lokkegaard H, Storm HH.* Cancer risk in patients on dialysis and after renal transplantation. *Lancet.* 2000; 355: 1886.
17. *Marcen R, Pascual J, Tato AM, Teruel JL, Villafruela JJ, Fernandez M et al.* Influence of immunosuppression on the prevalence of cancer after kidney transplantation. *Transplant. Proc.* 2003; 35: 1714–1716.
18. *Bouwes-Bavinck JN, Hardie DR, Green A, Cutmore S, MacNaught A, O'Sullivan B et al.* The risk of skin cancer in renal transplant recipients in Queensland, Australia. A follow-up study. *Transplant*. 1996; 61 (5): 715–721.
19. *Ramsay HM, Fryer AA, Hawley CM, Smith AG, Harden PN.* Non-melanoma skin cancer risk in the Queensland renal transplant population. *Br. J. Dermatol.* 2002; 147: 950–956.
20. *Euvrard S, Kanitakis J, Claudy A.* Skin cancers after organ transplantation. *N. Engl. J. Med.* 2003; 348: 1681.
21. *Alberu J, Pascoe MD, Campistol JM, Schena FP, Rial Mdel C, Polinsky M et al.* Sirolimus CONVERT Trial Study Group. Lower malignancy rates in renal allograft recipients converted to sirolimus-based, calcineurin inhibitor-free immunotherapy: 24-month results from the CONVERT trial. *Transplantation.* 2011 Aug 15; 92 (3): 303–310.
22. *Kauffman HM, Cherikh WS, Cheng Y, Hanto DW, Kahan BD.* Maintenance immunosuppression with target-of-rapamycin inhibitors is associated with a reduced incidence of *de novo* malignancies. *Transplantation.* 2005; Oct 15; 80 (7): 883–889.
23. *Campistol JM, Eris J, Oberbauer R, Friend P, Hutchison B, Morales JM et al*. Sirolimus therapy after early cyclosporine withdrawal reduces the risk for cancer in adult renal transplantation. *J. Am. Soc. Nephrol.* 2006; 17 (2): 581–589, Convert.
24. *Lorber MI, Mulgaonkar S, Butt KM, Elkhammas E, Méndez R, Rajagopalan PR et al.* Everolimus versus mycophenolate mofetil in the prevention of rejection in *de novo* renal transplant recipients: A 3-year randomized, multicenter, phase III study. *Transplantation.* 2005; 80 (2): 244–252.
25. *Vitko S, Margreiter R, Weimar W, Dantal J, Kuypers D, Winkler M et al.* Three-year efficacy and safety results from a study of everolimus versus mycophenolate mofetil in *de novo* renal transplant patients. *A. J. Transplant.* 2005; 5 (10): 2521–2530.
26. *Bruns CJ, Koehl GE, Guba M, Yezhelyev M, Steinbauer M, Seeliger H et al*. Rapamycin-induced endothelial cell death and tumor vessel thrombosis potentiate cytotoxic therapy agains tpancreatic cancer. *Clin. Cancer. Res.* 2004; 10: 2109.
27. *Stallone G, Schena A, Infante B, Di Paolo S, Loverre A, Maggio G et al.* Sirolimus for Kaposi's sarcoma in renal-transplant recipients. *N. Engl. J. Med.* 2005; 352: 1317–1323.
28. *Gutierrez-Dalmau A, Sanchez-Fructuoso A, Sanz-Guajardo A, Mazuecos A, Franco A, Rial MC et al.* Efficacy of conversion to sirolimus in posttransplantation Kaposi's sarcoma. *Transplant. Proc.* 2005; 37: 3836–3838.
29. *Boratynska M, Watorek E, Smolska D, Patrzalek D, Klinger M.* Anticancer effect of sirolimus in renal allograft recipients with de novo malignancies. *Transplant. Proc.* 2007; 39: 2736–2739.

30. *Zmonarski SC, Boratynska M, Rabczynski J, Kazimierczak K, Klinger M.* Regression of Kaposi's sarcoma in renal graft recipients after conversion to sirolimus treatment. *Transplant. Proc.* 2005; 37 (2): 964–966.
31. *Campistol JM, Guitierrez-Dalmau A, Torregrosa JV.* Conversion to sirolimus: a successful treatment for posttransplantation Kaposi's sarcoma. *Transplantation.* 2004; 77: 760–762.
32. *Diekmann F, Budde K, Oppenheimer F, Fritsche L, Neumayer HH, Campistol JM et al.* Predictors of success in conversion from calcineurin inhibitor to sirolimus in chronic allograft dysfunction. *Am. J. Transplant.* 2004; 4 (11): 1869–1875.
33. *Tedesco-Silva HJr, Cibrik D, Johnston T, Lackova E, Mange K, Panis C et al.* Everolimus plus reduced-exposure cyclosporine versus mycophenolic acid plus standard-exposure cyclosporine in renal-transplant recipients. *Am. J. Transplant.* 2010; 10 (6): 1401–1413.
34. *Chan L, Cibrik D, Johnston T.* Correlation of everolimus exposure with efficacy and safety outcomes: Results from a multicenter study in renal transplantation using reduced CsA exposure: 2027. *Transplantation.* 2010; 90: 111.
35. *Ruiz JC, Sanchez A, Rengel M.* Use of the new proliferation signal inhibitor everolimus in renal transplant patients in Spain: Preliminary results of the EVERODATA registry. *Transplant. Proc.* 2007; 39 (7): 2157–2159.
36. *Bemelman FJ, de Maar EF, Press RR, van Kan HJ, ten Berge IJ, Homan van der Heide JJ et al.* Minimization of maintenance immunosuppression early after renal transplantation: An interim analysis. *Transplantation.* 2009; 88 (3): 421–428.
37. *Villeneuve PJ, Schaubel DE, Fenton SS, Shepherd FA, Jiang Y, Mao Y.* Cancer incidence among Canadian kidney transplant recipients. *Am. J. Transplant.* 2007; 7: 941–948.
38. *Adami J, Gäbel H, Lindelöf B, Ekström K, Rydh B, Glimelius B et al.* Cancer risk following organ transplantation: a nationwide cohort study in Sweden. *Br. J. Cancer.* 2003; 89: 1221–1227.
39. *Moloney FJ, Comber H, O'Lorcain P, O'Kelly P, Conlon PJ, Murphy GM.* A population based study of skin cancer incidence and prevalence in renal transplant recipients. *Br. J. Dermatol.* 2006; 154: 498–504.
40. *Dantal J, Pohanka E.* Malignancies in renal transplantation: an unmet medical need. *Nephrol. Dial. Transplant.* 2007; 22 Suppl 1: i4–i10.
41. *Kasiske BL, Snyder JJ, Gilbertson DT, Wang C.* Cancer after kidney transplantation in the United States. *Am. J. Transplant.* 2004; Jun; 4 (6): 905–913.
42. *Chapman JR, Webster AC.* Cancer after renal transplantation: the next challenge. *Am. J. Transplant.* 2004; 4: 841–842.
43. *Cherikh WS, Kauffman HM, McBride MA, Maghirang J, Swinnen LJ, Hanto DW et al.* Association of the type of induction immunosuppression with posttransplant lymphoproliferative disorder, graft survival, and patient survival after primary kidney transplantation. *Transplantation.* 2003; 76 (9): 1289–1293.
44. *Ducloux D, Kazory A, Challier B, Coutet J, Bresson-Vautrin C, Motte G et al*. Long-term toxicity of antithymocyte globulin induction may vary with choice of agent: a single-center retrospective study. *Transplantation.* 2004; Apr 15; 77 (7): 1029–1033.
45. *Opelz G, Naujokat C, Daniel V, Terness P, Döhler B et al.* Disassociation between risk of graft loss and risk of non-Hodgkin lymphoma with induction agents in renal transplant recipients. *Transplantation.* 2006; 81 (9): 1227–1233.
46. *Bustami RT, Ojo AO, Wolfe RA, Merion RM, Bennett WM, McDiarmid SV et al.* Immunosuppression and the risk of post-transplant malignancy among cadaveric first kidney transplant recipients. *Am. J. Transplant.* 2004; 4 (1): 87–93.
47. *Hojo M, Morimoto T, Maluccio M, Asano T, Morimoto K, Lagman M et al.* Cyclosporine induces cancer progression by a cell-autonomous mechanism. *Nature.* 1999: 397: 530–535.
48. *Guba M, von Breitenbuch P, Steinbauer M, Koehl G, Flegel S, Hornung M et al*. Rapamycin inhibits primary and metastatic tumor growth by antiangiogenesis: involvement of vascular endothelial growth factor. *Nature Medicine.* 2002; 8 (2): 128–135.
49. *Koehl GE, Andrassy J, Guba M, Richter S, Kroemer A, Scherer MN et al.* Rapamycin protects allografts from rejection while simultaneously attacking tumors in immunosuppressed mice. *Transplantation.* 2004; 77: 1319–1326.
50. *Swann PF, Waters TR, Moulton DC, Xu Y-Z, Edwards M, Mace R et al.* Role of postreplicative DNA mismatch repair in the cytotoxic action of thioguanine. *Science.* 1996 Aug 23; 273 (5278): 1109–1111.
51. *Oliveira VD, Zankl H, Rath T.* Mutagenic and cytotoxic effects of immunosuppressive drugs on humanlymphocyte cultures. *Exp. Clin. Transplant.* 2004 Dec; 2 (2): 273–279.
52. *Blaheta RA, Bogossian H, Beecken WD, Wolf-Dietrich J, Dietger HC, Makarevic J et al*. Mycophenolate mofetil increases adhesion capacity of tumor cells *in vitro*. *Transplantation*. 2003; Dec 27; 76 (12): 1735–1741.
53. *Leckel K, Beecken WD, Jonas D, Oppermann E, Coman MC, Beck KF et al*. The immunosuppressive drug mycophenolate mofetil impairs the adhesion capacity of gastrointestinal tumour cells. *Clin. Exp. Immunol.* 2003 Nov; 134 (2): 238–245.
54. *Engl T, Makarevic J, Relja B, Natsheh I, Muller I, Beecken WD et al.* Mycophenolate mofetil modulates adhesion receptors of the beta1 integrin family on tumor cells: impact on tumor recurrence and malignancy. *BMC Cancer.* 2005; Jan 11; 5: 4.
55. *Neyts J, Andrei G, DeClercq E.* The novel immunosuppressive agent mycophenolate mofetil markedly potentiates the antiherpesvirus activities of acyclovir, ganciclovir, and penciclovir *in vitro* and *in vivo*. *Antimicrob Agents Chemother.* 1998 Feb; 42 (2): 216–222.
56. *Campbell SB, Wolker R, See Tai S, Jiang Q, Russ GR.* Randomized controlled trial of sirolimus for renal transplant recipients at high risk for nonmelanoma skin cancer. *Am. J. Transplant.* 2012; 12: 1146–1156.
57. *McCormick F.* Signalling networks that cause cancer. *Trends Cell Biol*. 1999; 9 (12): M53–6.
58. *Luo J, Manning BD, Cantley LC.* Targeting the PI3K-Akt pathway in human cancer: rationale and promise. *Cancer Cell.* 2003; 4 (4): 257–62193, 194.
59. *Zoncu R, Efeyan A, Sabatini DM.* mTOR: From growth signal integration to cancer, diabetes and ageing. *Nature Reviews Molecular Cell Biology.* 2011; 12 (1): 21–35.
60. *Wullschleger S, Loewith R, Hall MN.* mTOR signaling in growth and metabolism. *Cell.* 2006 Feb 10; 124 (3): 471–484.

61. *Terada N, Lucas JJ, Szepesi A, Franklin RA, Takase K, Gelfand EW.* Rapamycin inhibits the phosphorylation of p70 S6 kinase in IL-2 and mitogen-activated human T cells. *Biochem Biophys Res Commun.* 1992; 186 (3): 1315–1321.
62. *Kuo CJ, Chung J, Fiorentino DF, Flanagan WM, Blenis J, Crabtree GR.* Rapamycin selectively inhibits interleukin-2 activation of p70 S6 kinase. *Nature.* 1992; 358 (6381): 70–73.
63. *Guertin DA, Sabatini DM.* Defining the role of mTOR in cancer. *Cancer Cell.* 2007; 12: 9–22.
64. *Cao C, Wan Y.* Parameters of protection against ultraviolet radiation-induced skin cell damage. *J. Cell. Physiol.* 2009; 220: 277–284. 197.
65. *Vignot S, Faivre S, Aguirre D, Raymond E.* mTOR-targeted therapy of cancer with rapamycin derivatives. *Ann. Oncol*. 2005 Apr; 16 (4): 525–537.
66. *Mohsin N, Budruddin M, Pakkyara A, Darweesh A, Nayyer M, Amitabh J et al.* Complete regression of visceral Kaposi's sarcoma after conversion to sirolimus. *Exp. Clin. Transplant.* 2005; 3: 366–369.
67. *Gheith O, Bakr A, Wafa E, Fouda A, El Agroudy A, Refaie A et al.* Sirolimus for visceral and cutaneous Kaposi's sarcoma in a renal-transplant recipient.et al. *Clin. Exp. Nephrol.* 2007; 11: 251–254.
68. *Volkow P, Zinser JW, Correa-Rotter R et al.* Molecularly targeted therapy for Kaposi's sarcoma in a kidney transplant patient: case report, «what worked and what did not». *BMC Nephrol.* 2007; 8: 6.
69. *Euvrard S, Morelon E, Rosteing L, Goffin E, Brocard A, Trommeetal I.* Sirolimus and secondary skin-cancer in kidney transplantation. *N. Engl. J. Med.* 2012; 367 (4): 329–339.
70. *Mjörnstedt1 L, Sørensen SS, von zur Mühlen B, Jespersen B, Hansen JM, Bistrup C et al.* Renal function three years after early conversion from a calcineurin inhibitor to everolimus: results from a randomized trial in kidney transplantation. *Transplant International.* 2015; 28 (1): 42–51.
71. *Budde K, Becker T, Arns W, Sommerer C, Reinke P, Eisenberger U et al.* ZEUS Study Investigators. Everolimus-based, calcineurin-inhibitor-free regimen in recipients of de-novo kidney transplants: an open label, randomized, controlled trial. *Lancet.* 2011; 5; 377 (9768): 837–847.
72. *Cibrik D, Silva H, Tedesco Jr, Vathsala A, Lackova E, Cornu-Artis C et al*. Randomized Trial of Everolimus-Facilitated Calcineurin Inhibitor Minimization Over 24 Months in Renal Transplantation. *Transplantation.* 2013; 95: 933–942.
73. *Sommerer C, Budde K, Kliem V, Witzke O, Guba M, Jacobi J et al.* Efficacy and Safety of Three Different Treatment Regimen in *de novo* Renal Transplant Patients: Month 48 Follow-Up Results of the HERAKLES Trial [abstract]. *Am. J. Transplant.* 2015; 15 (suppl 3).
74. *Rondeau E, Cassuto E, Vuiblet V, Legendre C, Merville P, Le Y.* 24 Month Post Transplantation Follow Up of the Certitem Trial [abstract]. *Am. J. Transplant.* 2015; 15 (suppl 3).
75. *Kasiske BL, Nashan B, Rial MC, Raffaele P, Russ G, Campistol J et al.* Clinical Study a Prospective, Multinational Pharmacoepidemiological Study of Clinical Conversion to Sirolimus Immunosuppression after Renal Transplantation. *Journal of Transplantation*. 2012; 2012, ID 107180: 16.
76. *Holdaas H, Rostaing L, Serón D, Cole E, Chapman J, Fellstrøm B et al.* On Behalf of the ASCERTAIN Investigators. Conversion of Long-Term Kidney Transplant Recipients From Calcineurin Inhibitor Therapy to Everolimus: A Randomized, Multicenter, 24-Month Study Transplantation. 2011; 92: 410–418.
77. *Schena FP, Pascoe MD, Alberu J, Del Carmen Rial M, Oberbauer R, Brennan DC et al.* Conversion from calcineurin inhibitors to sirolimus maintenance therapy in renal allograft recipients: 24-month efficacy and safety results from the CONVERT trial. *Transplantation.* 2009; 2: 233–242.
78. *Letavernier, Bruneval P, Vandermeersch S, Peres J, Mandet C, Belair MF et al.* Sirolimus interacts with pathways essential for podocyte integrity. *Nephrology Dialysis Transplantation.* 2009; 24; 2: 630–638.
79. *Vollenbröker B, George B, Wolfgart M, Saleem MA, Pavenstädt H, Weide T.* mTOR regulates expression of slit diaphragm protins and cytoskeleton structure in podocytes. *American Journal of Physiology.* 2009; 296; 2: F418–F426.
80. *Izzedine H, Brocheriou I, Frances C.* Post-transplantation proteinuria and sirolimus. *New Eng. J. Med.* 2005; 353, 2088–2089.
81. *Horita Y, Miyazaki M, Koji T, Kobayashi N, Shibuya M, Razzaque MS et al*. Expression of vascular endothelial growth factor and its receptors in rats with protein-overload nephrosis. *Nephrol. Dial. Transplant.* 1998; 13: 2519–2528.
82. *Laurinavicius A, Hurwitz S, Rennke HG.* Collapsing glomerulopathy in HIV and non-HIV patients: a clinicopathological and follow-up study. *Kidney Int.* 1999; 56: 2203–2213.
83. *Letavernier E, Legendre C.* mToR inhibitors-induced proteinuria: Mechanisms, significance, and management. *Transplant. Rev. (Orlando).* 2008; 22 (2): 125–130.
84. *Straathof-Galema L, Wetzels JF, Dijkman HB, Steenbergen EJ, Hilbrands LB.* Sirolimus-associated heavy proteinuria in a renal transplant recipient: Evidence for a tubular mechanism. *Am. J. Transplant.* 2006; 6 (2): 429–433.
85. *Thomas ME, Brunskill NJ, Harris KP, Bailey E, Pringle JH, Furness PN et al.* Proteinuria induces tubular cell turnover: A potential mechanism for tubular atrophy. *Kidney Int.* 1999; 55: 890–898.
86. *Tejera N, Gomez-Garre D, Lazaro A, Gallego-Delgado J, Alonso C, Blanco J et al.* Persistent proteinuria upregulates angiotensin II type 2 receptor and induces apoptosis in proximal tubular cells. *Am. J. Pathol.* 2004; 164: 1817–1826.
87. *Munivenkatappa, Haririan A, Papadimitriou JC, Drachenberg CB, Dinits-Pensyand M, Klassen DK.* Tubular epithelial cell and podocyte apoptosis with *de novo* sirolimus based immunosuppression in renal allograft recipients with DGF HistolHistopathol. 2010; 25: 189–196.

Статья поступила в редакцию 4.10.2017 г.
The article was submitted to the journal on 4.10.2017