

DOI: 10.15825/1995-1191-2014-4-101-105

ЭФФЕКТИВНАЯ МЕДИКАМЕНТОЗНАЯ КОРРЕКЦИЯ ОСТРОЙ ПРАВОЖЕЛУДОЧКОВОЙ НЕДОСТАТОЧНОСТИ У РЕЦИПИЕНТА С ПОГРАНИЧНОЙ ЛЕГОЧНОЙ ГИПЕРТЕНЗИЕЙ ПОСЛЕ ОРТОТОПИЧЕСКОЙ ТРАНСПЛАНТАЦИИ СЕРДЦА

Чернявский А.М.¹, Доронин Д.В.¹, Фомичев А.В.¹, Дерягин М.Н.²

¹ Центр хирургии аорты, коронарных и периферических артерий ФГБУ «Новосибирский НИИ патологии кровообращения имени акад. Е.Н. Мешалкина» МЗ РФ, Новосибирск, Российская Федерация

² Отделение реанимации и интенсивной терапии взрослых ФГБУ «Новосибирский НИИ патологии кровообращения имени акад. Е.Н. Мешалкина» МЗ РФ, Новосибирск, Российская Федерация

Острая правожелудочковая недостаточность, в ранних сроках после ортотопической трансплантации сердца является грозным осложнением и зачастую может приводить к фатальному исходу. Особенно актуальным это является у пациентов с высоким сопротивлением сосудов малого круга. Препараты для снижения легочного сосудистого сопротивления (ЛСС) показали свою эффективность преимущественно для лечения первичной легочной гипертензии. Больному К. 23 лет с пограничной легочной гипертензией (среднее давление в легочной артерии 60 мм рт. ст., ЛСС – 6 ед. Вуда) выполнена ортотопическая трансплантация сердца. В раннем послеоперационном периоде у пациента развилась острая правожелудочковая недостаточность. Больному проводилась многокомпонентная инотропная поддержка. С целью снижения сопротивления малого круга кровообращения больной получал силденафил (в суточной дозе 50 мг) в сочетании с ингаляциями вентависа (в дозе 5 мкг каждые 3 часа) и приемом траклира (базинтан) (в дозе 125 мг в сутки). На фоне проводимой комплексной терапии отмечалось купирование проявлений правожелудочковой недостаточности, нормализация биохимических показателей. По результатам инвазивного мониторинга давление в легочной артерии снизилось до 30 мм рт. ст., сопротивление малого круга кровообращения к моменту выписки составило 1,1 ед. Вуда. По данным эхокардиографии (ЭхоКГ) выявлено уменьшение конечного диастолического объема правого желудочка КДО ПЖ с 70 до 62 мл и увеличение ФВ ПЖ с 47,7 до 62% через 2 мес. Наше клиническое наблюдение демонстрирует высокую эффективность лечения острой правожелудочковой недостаточности инотропными средствами в сочетании с препаратами, снижающими сопротивление малого круга кровообращения.

Ключевые слова: трансплантация сердца, правожелудочковая недостаточность, вентавис, базинтан, силденафил.

SUCCESSFUL MEDICATION THERAPY OF ACUTE RIGHT VENTRICLE INSUFFICIENCY IN RECIPIENT WITH SIGNIFICANT PULMONARY HYPERTENSION AFTER HEART TRANSPLANTATION

Chernyavskiy A.M.¹, Doronin D.V.¹, Fomichev A.V.¹, Deryagin M.N.²

¹ Centre of aorta and coronary arteries surgery Federal state institution «Novosibirsk Research Institute of Circulation Pathology named by academician Meshalkin, Ministry of Health of the Russian Federation», Russian Federation

² Department of intensive care (in adult patients) Federal state institution «Novosibirsk Research Institute of Circulation Pathology named by academician Meshalkin, Ministry of Health of the Russian Federation», Russian Federation

Acute right ventricular failure in the early period after orthotopic heart transplantation is a severe complication and can often lead to a fatal outcome. This is especially important in patients with high pulmonary arteries

Для корреспонденции: Фомичев Алексей Вячеславович. Адрес: 630055, г. Новосибирск, ул. Речкуновская, 15. Тел. 8 (913) 487-29-65. E-mail: a_fomichev@list.ru.

For correspondence: Fomichev Alexey Vyacheslavovich. Address: 630055, Novosibirsk, Rechkunovskaya st., 15. Tel. 8 (913) 487-29-65. E-mail: a_fomichev@list.ru.

resistance. Drug therapy has shown effectiveness only for the treatment of primary pulmonary hypertension. Patient K., 23 years old with significant pulmonary hypertension (mean pulmonary artery pressure of 60 mm Hg, PVR – 6 Wood units) underwent orthotopic heart transplantation. Acute right ventricular failure occurred at early postoperative period which required multicomponent inotropic support. In order to reduce resistance of the pulmonary circulation the patient received sildenafil (daily dose 50 mg) in combination with inhaled Ventavis (5 mcg a dose every 3 hours) and receipt of Tracleer (bosentan) (at a dose of 125 mg per day). Complex drug therapy resulted in reduction of right ventricular failure, normalization of biochemical parameters. Invasive pulmonary artery pressure decreased to 30 mm Hg and pulmonary vascular resistance was 1.1 Wood units at the moment of discharge. We also revealed right ventricle end-diastolic volume reduction from 70 ml to 62 ml and ejection fraction of the right ventricle (RV EF) increased from 47,7% to 62% in 2 months. Our clinical observation demonstrates the high efficiency of acute right heart failure complex therapy including inotropic agents in combination with drugs that reduce the pulmonary vascular resistance.

Key words: heart transplantation, right ventricular failure, Ventavis, bosentan, sildenafil.

ВВЕДЕНИЕ

Трансплантация сердца (ТС) – эффективный способ лечения терминальной стадии сердечной недостаточности. В мире ежегодно выполняется более 5000 трансплантаций сердца в более чем 300 странах [25]. Следует отметить значительное улучшение непосредственных и отдаленных результатов трансплантации сердца за последние 2 десятилетия. Острая правожелудочковая недостаточность в ранних сроках после ортотопической трансплантации сердца является грозным осложнением и зачастую может приводить к фатальному исходу. Это осложнение связано как со значительным повышением сопротивления малого круга у реципиента, так и с потерей сократительной способности в донорском сердце [8].

Наиболее эффективный способ борьбы с этим тяжелым осложнением – это подключение устройства для механической поддержки сердца с целью разгрузки правых отделов сердца или обхода правого желудочка. Но имплантация любого устройства для механической поддержки сердца на фоне иммуносупрессивной терапии несет высокую опасность развития септических осложнений [10]. Препараты для снижения легочного сосудистого сопротивления показали свою эффективность для лечения как первичной, так и вторичной легочной гипертензии [1, 6]. Вопрос о возможности применения и эффективности этих медикаментов при тяжелой сердечной недостаточности у кардиохирургических больных, в том числе после трансплантации сердца, до сих пор остается открытым.

Наше клиническое наблюдение демонстрирует высокую эффективность лечения острой правожелудочковой недостаточности инотропными средствами в сочетании с препаратами, снижающими сопротивление малого круга кровообращения.

КЛИНИЧЕСКИЙ СЛУЧАЙ

Больному К. 23 лет выполнена ортотопическая трансплантация сердца. Предоперационный диа-

гноз: «дилатационная кардиомиопатия; относительная митральная и трикуспидальная недостаточность ХСН IIБ ст. III ФК (NYHA)».

Из анамнеза. В 2008 г. во время процедуры радиочастотной абляции дополнительных путей проведения по поводу WPW-синдрома возник ангинозный приступ, зарегистрирован передне-распространенный инфаркт миокарда, осложненный острой левожелудочковой недостаточностью (ФВ ЛЖ – 40%). Впоследствии выполнена коронарография, ангиопластика со стентированием передней нисходящей артерии. На фоне медикаментозного лечения удалось достичь стабилизации состояния, пациент выписан. С января 2009 г. – декомпенсация сердечной недостаточности с развитием правосторонней полисегментарной пневмонии, состояние удалось купировать медикаментозно. Однако в марте 2013 г. – повторное ухудшение состояния, госпитализация в клинику.

При поступлении по результатам эхокардиографии (ЭХО КГ) отмечалась выраженная дилатация левых отделов сердца: конечный диастолический объем левого желудочка (КДО ЛЖ) – 205 мл; конечный систолический объем левого желудочка (КСОЛЖ) – 151 мл; фракция выброса левого желудочка (ФВ ЛЖ) – 26%. При инвазивном мониторинге перед трансплантацией сердца систолическое давление в легочной артерии (СДЛА) составляло 60 мм рт. ст., легочное сосудистое сопротивление (ЛСС) – 6 ед. Вуда, без динамики при пробе с оксидом азота (табл. 1).

Трансплантация сердца выполнялась бикавальным способом [23]. Время искусственного кровообращения составило 170 мин, время ишемии трансплантата – 105 мин. Индукция иммуносупрессии выполнялась введением 20 мг симулекта (базилексимаб) перед операцией и на 4-е сутки после ТС, в сочетании с болюсным введением 1000 мг метилпреднизолона перед снятием зажима с аорты.

В раннем послеоперационном периоде у пациента развилась острая правожелудочковая не-

Таблица 1

Показатели центральной гемодинамики больного К. на момент трансплантации сердца

КДО ЛЖ, мл	КСО ЛЖ, мл	ФВ ЛЖ, %	КДО ПЖ, мл	КСО ПЖ, мл	ФВ ПЖ, %	СДЛА, мм рт. ст.	СВ, л/мин	ЛСС, ед. Вуда
205	151	21	124	96	23	60	2,6	6

достаточность, проявляющаяся в значительной дилатации правых отделов сердца (КДО ПЖ – 75 мл), повышенным давлением в легочной артерии (42/23 мм рт. ст.), гидротораксом, асцитом, выраженными отеками, тяжелыми нарушениями функции печени и поджелудочной железы. Для поддержания адекватного сердечного выброса проводилась продолжительная многокомпонентная кардиотропная стимуляция (адреналин 0,2 мкг/кг/мин, норадреналин 1,5 мкг/кг/мин, допамин 10 мкг/кг/мин, добутамин 5 мкг/кг/мин, мезатон 5 мг в сут) в течение 40 дней. С целью снижения сопротивления малого круга кровообращения больной получал силденафил (в суточной дозе 50 мг) в сочетании с ингаляциями вентависа (ингаляции в дозе 5 мкг каждые 3 часа) с помощью небулайзера и приемом траклира (базинтан) (в дозе 250 мг в сутки). Данная терапия продолжалась в течение 2 мес. В связи с развитием острой почечной недостаточности проводилась постоянная заместительная почечная терапия.

На фоне проводимой комплексной терапии отмечалось постепенное купирование проявлений правожелудочковой недостаточности, нормализация биохимических показателей. Инотропная поддержка полностью прекращена к 25-м сут. По данным ЭХО КГ выявлено уменьшение КДО ПЖ через 3 нед. до 53 мл. По результатам инвазивного мониторинга давление в легочной артерии (ЛА) снизилось с 42 до 30 мм рт. ст. на 11-е сут после операции, в последующем на фоне отмены вентависа и инотропной поддержки отмечено постепенное повышение давления в ЛА до 48 мм рт. ст. (рис.). Сопротивление малого круга кровообращения к моменту выписки составило 1,1 ед. Вуда (табл. 2).

Кроме того, происходило постепенное восстановление мочевыделительной функции почек. По результатам динамического мониторинга почечного кровотока выявлено постепенное восстановление кровотока, снижение индекса сосудистого сопротивления к 50-м суткам после возникновения острой почечной недостаточности (ОПН) (табл. 2).

По результатам протокольной биопсии на 11-е сут данных за острое отторжение трансплантата не было. Данных за тромбоемболию легочной артерии и инфаркт миокарда по результатам инструментальных и лабораторных методов также не выявлено.

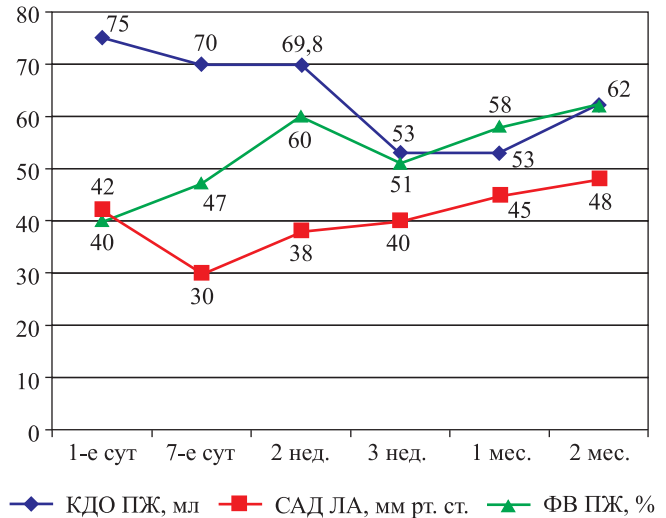


Рис. Динамика показателей функции правого желудочка в послеоперационном периоде

Таблица 2

Динамика показателей центральной гемодинамики у больного К. после трансплантации

Показатели	1 нед.	2 нед.	3 нед.	1 мес.	2 мес.
КДО ЛЖ, мл	40,7	64,1	67,6	71,2	64
ФВ ЛЖ, %	73	65	75	70	66
КДО ПЖ, мл	70	69,8	53,3	53,7	62
ФВ ПЖ, %	47,7	60	51	58	62
ЦВД, мм рт. ст.	26	17	14	12	10
САД ЛА, мм рт. ст.	30	38	40	45	48

ОБСУЖДЕНИЕ

Первичная дисфункция трансплантата является грозным осложнением, которое встречается в раннем послеоперационном периоде после трансплантации сердца. Оно проявляется как тяжелая желудочковая дисфункция донорского трансплантата и приводит к высокой летальности, достигающей 10–20% [12, 21]. Согласно данным Международного регистра трансплантации сердца и легкого (ISHLT), первичная дисфункция трансплантата остается единственной самой частой причиной смерти в течение первого месяца после ТС [24]. По мнению многих авторов, основной причиной развития этого тяжелого осложнения является острая реперфузионная ишемия с оглушением миокарда, возникающая как следствие подготовки, забора, гипотермической транспортировки и тепловой ишемии

трансплантата [20]. Имеются данные, что кардиомиоциты с возрастом теряют способность переносить реперфузионное повреждение [17]. Первичная дисфункция трансплантата может также возникать при обстоятельствах, когда донорское сердце не подвергается значительному реперфузионному повреждению. В этом случае основную роль оказывают неблагоприятные факторы реципиента, главным из которых является высокое сосудистое сопротивление малого круга кровообращения, формирующееся при терминальной хронической сердечной недостаточности [6, 16]. В этих условиях правый желудочек донорского сердца не способен преодолеть постнагрузку, вызванную повышенным легочным сопротивлением, что приводит к его острой перегрузке и тяжелой дисфункции.

Анализ изменений показателей центральной гемодинамики в послеоперационном периоде демонстрирует прогрессирование правожелудочковой недостаточности в течение первого месяца после операции (снижение давления в легочной артерии при высоком центральном венозном давлении (ЦВД)). Начиная с конца первого месяца после операции, функция правого желудочка начинает восстанавливаться, о чем говорит повышение давления в легочной артерии и снижение ЦВД.

Неблагоприятные факторы, как правило, не действуют изолированно, потому всегда необходимо рассматривать и лечить их в комплексе. В нашем случае время ишемии донорского сердца составило 160 мин, что, по мнению большинства авторов, не должно вызывать тяжелые реперфузионные повреждения. Кроме того, у реципиента исходно была высокая легочная гипертензия (СДЛА 60 мм рт. ст.) и значительное повышение сопротивления малого круга кровообращения (6 ед. Вуда) с плохой реакцией во время проведения пробы на резистентность сосудов малого круга кровообращения.

Лечение острой дисфункции трансплантата остается чрезвычайно сложной задачей, несмотря на проводимую интенсивную медикаментозную поддержку и широкое применение в последние годы циркуляторной поддержки (внутриаортальная баллонная контрпульсация, экстракорпоральная мембранная оксигенация (ЭКМО), системы механической поддержки сердца) [13, 15]. В более легких случаях лечение ограничивается большими дозами инотропных препаратов, включая катехоламины, ингибиторы фосфодиэстеразы и левосимендан, применяемые до восстановления сократительной способности трансплантата [3, 23].

При недостаточном эффекте от инотропной стимуляции и в случае высокого легочного сопротивления у реципиента эффективными могут оказаться средства, оказывающие сосудорасширяющее воздействие на малый круг кровообращения. Сосудо-

расширяющие средства, применяемые внутривенно, могут уменьшить легочное сосудистое сопротивление, но также оказывают выраженное воздействие на большой круг кровообращения. В последние годы появились препараты, оказывающие избирательное влияние на малый круг кровообращения. Эти препараты получили широкое распространение преимущественно для лечения первичной и вторичной легочной гипертензии [6]. Проведено несколько масштабных исследований по изучению влияния антагонистов эндотелина (базинтан) на гемодинамику и выживаемость у пациентов с клинически значимой сердечной недостаточностью. Удалось показать положительное влияние этих препаратов на легочную гемодинамику, без значимых отрицательных воздействий [7, 14]. Имеются также сведения относительно влияния ингибитора ФДЭ-5А (силденафил) на легочную гипертензию у больных с сердечной недостаточностью. В этих работах показано благоприятное воздействие силденафила на легочную гемодинамику, толерантность к физической нагрузке, а также качество жизни у больных с выраженной систолической дисфункцией. При этом по результатам исследований не выявлено серьезных побочных эффектов [2, 11]. Кроме того, имеются единичные сведения, демонстрирующие высокую эффективность силденафила в лечении острой дисфункции правого желудочка после трансплантации сердца [5]. Но наибольшую эффективность демонстрирует использование аэрозольного аналога простациклина длительного действия вентавис (илопрост), как для лечения первичной легочной и постэмболической гипертензии [18], так и для коррекции легочной гипертензии при тяжелой сердечной дисфункции [4, 25] и после трансплантации сердца [9, 23]. Эффективность этого препарата обусловлена преимуществами ингаляционного пути назначения. Илопрост воздействует на прекапиллярные резистивные легочные сосуды, окруженные поверхностью альвеол, что обеспечивает селективное действие препарата.

ЗАКЛЮЧЕНИЕ

Таким образом, в тяжелых случаях правожелудочковой недостаточности после трансплантации сердца, когда исходная легочная гипертензия не только провоцирует, но и поддерживает правожелудочковую недостаточность, помимо кардиотоников направленного действия (добутрекс, милринон) возможно комбинированное использование препаратов, которые разнонаправленно действуют на сопротивление малого круга кровообращения. Силденафил – ингибитор ФДЭ-5А, траклир (базинтан) – ингибитор эндотелина, вентавис (илопрост) – синтетический аналог простациклина. Использование блокаторов эндотелина в сочетании

с легочными вазодилататорами и избирательными кардиотропными препаратами (добутамин) является высокоэффективным методом лечения острой правожелудочковой недостаточности у больных после трансплантации сердца.

СПИСОК ЛИТЕРАТУРЫ / REFERENCES

1. Чернявский АМ, Ломиворотов ВВ, Бобошко ВА, Корнилов ИА, Князькова ЛГ. Сравнительная оценка профилактического использования внутриаортальной баллонной контрпульсации и левосимендана у пациентов с ИБС с низкой фракцией выброса левого желудочка. *Патология кровообращения и кардиохирургия*. 2011; 2: 49–54. Chernyavskiy AM, Lomivorotov VV, Boboshko VA, Kornilov IA, Knyaz'kova LG. Sravnitel'naya otsenka profilakticheskogo ispol'zovaniya vnutriaortal'noy ballonnoy kontrpul'satsii i levosimendana u patsientov s IBS s nizkoy fraktsiey vybrosa levogo zheludochka. *Patologiya krovoobrashcheniya i kardio-khirurgiya*. 2011; 2: 49–54.
2. Behling A, Rohde LE, Colombo FC et al. Effects of 5'-phosphodiesterase four-week long inhibition with sildenafil in patients with chronic heart failure: a double-blind, placebo-controlled clinical trial. *J Card Fail*. 2008; 14 (3): 189–197.
3. Beiras-Fernandez A, Weis FC, Fuchs H et al. Levosimendan treatment after primary organ failure in heart transplantation: a direct way to recovery? *Transplantation*. 2006; 82 (8): 1101–1103.
4. Braun S, Schrotter H, Schmeisser A, Strasser RH. Evaluation of pulmonary vascular response to inhaled iloprost in heart transplant candidates with pulmonary venous hypertension. *Int J Cardiol*. 2007; 115 (1): 67–72.
5. De Santo LS, Mastroianni C, Romano G et al. Role of sildenafil in acute posttransplant right ventricular dysfunction: successful experience in 13 consecutive patients. *Transplant. Proc*. 2008; 40 (6): 2015–2018.
6. Guidelines for the diagnosis and treatment of pulmonary hypertension. The task force for the diagnosis and treatment of pulmonary hypertension of the ECS and ERS, endorsed by the ISHLT. *Eur. Heart J*. 2009; 30: 2493–2537.
7. Kalra PR, Moon JC, Coats AJ. Do results of the ENABLE (Endothelin Antagonist Bosentan for Lowering Cardiac Events in Heart Failure) study spell the end for non-selective endothelin antagonism in heart failure? *Int. J. Cardiol*. 2002; 85 (2–3): 195–197.
8. Kirklin JK, Naftel DC, Kirklin JW et al. Pulmonary vascular resistance and the risk of heart transplantation. *J. Heart Transplant*. 1988; 7: 331–335.
9. Langer F, Wendler O, Wilhelmf W et al. Treatment of a case of acute right heart failure by inhalation of iloprost, a long-acting prostacyclin analogue. *European Journal of Anaesthesiology*. 2001; 18: 770–773.
10. Larry M. Baddour, M.D., Yong-Mei Cha, M.D., and Walter R. Wilson, M.D. Infections of Cardiovascular Implantable Electronic Devices. *N Engl J Med*. 2012; 367: 842–849.
11. Lewis GD, Shah R, Shahzad K et al. Sildenafil improves exercise capacity and quality of life in patients with systolic heart failure and secondary pulmonary hypertension. *Circulation*. 2007; 116 (14): 1555–1562.
12. Lima B, Rajagopal K, Petersen RP et al. Marginal cardiac allografts do not have increased primary graft dysfunction in alternate list transplantation. *Circulation*. 2006; 114 (1): I27–I32.
13. Listijono R, Watson A, Pye R et al. Usefulness of extracorporeal membrane oxygenation for early cardiac allograft dysfunction. *Journal of Heart and Lung Transplantation*. 2011; 30 (7): 783–789.
14. Luscher TF, Enseleit F, Pacher R et al. Hemodynamic and neurohumoral effects of selective endothelin A (ET(A)) receptor blockade in chronic heart failure: the Heart Failure ET(A) Receptor Blockade Trial (HEAT). *Circulation*. 2002; 106 (21): 2666–2672.
15. Marasco SF, Vale M, Pellegrino V et al. Extracorporeal membrane oxygenation in primary graft failure after heart transplantation. *Annals of Thoracic Surgery*. 2010; 90 (5): 1541–1546.
16. Murali S, Kormos RL, Uretsky BF et al. Preoperative pulmonary hemodynamics and early mortality after orthotopic cardiac transplantation: the Pittsburgh experience. *American Heart Journal*. 1993; 126 (4): 896–904.
17. O'Brien JD, Ferguson JH, Howlett SE. Effects of ischemia and reperfusion on isolated ventricular myocytes from young adult and aged Fischer 344 rat hearts. *American Journal of Physiology*. 2008; 294 (5): H2174–H2183.
18. Olschewski H, Hoepfer MM, Behr J et al. Long-term therapy with inhaled iloprost in patients with pulmonary hypertension. *Respir. Med*. 2010; 104: 731–740.
19. Oto T, Excell L, Griffiths AP et al. Association between primary graft dysfunction among lung, kidney and heart recipients from the same multiorgan donor. *American Journal of Transplantation*. 2008; 8 (10): 2132–2139.
20. Russo MJ, Iribarne A, Hong KN et al. Factors associated with primary graft failure after heart transplantation. *Transplantation*. 2010; 90 (4): 444–450.
21. Sarsam MA, Campbell CS, Yonan NA et al. An alternative technique in orthotopic cardiac transplantation. *J. Card. Surg*. 1993; 8: 344–349.
22. Scheiermann P, Beiras-Fernandez A, Mutlak H, Weis F. The protective effects of levosimendan on ischemia/reperfusion injury and apoptosis. *Recent Patents on Cardiovascular Drug Discovery*. 2011; 6 (1): 20–26.
23. Schroeder RA, Wood GL, Plotkin JS, Kuo PC. Intraoperative use of inhaled PGI₂ for acute pulmonary hypertension and right ventricular failure. *Anesth. Analg*. 2000; 91: 291–295.
24. Stehlik J, Edwards LB, Kucheryavaya AY et al. The registry of the international society for heart and lung transplantation: twenty-seventh official adult heart transplant report 2010. *Journal of Heart and Lung Transplantation*. 2010; 29 (10): 1089–1103.
25. Torres Macho J, Delgado Jimenez JF, Sanz Salvo J et al. Effect of different pharmacologic agents to reverse severe pulmonary hypertension among end-stage heart failure patients. *Transplant. Proc*. 2009; 41 (6): 2477–2479.

Статья поступила в редакцию 18.09.2014 г.