DOI: 10.15825/1995-1191-2014-4-78-88

РЕЗУЛЬТАТЫ ОПТИМИЗАЦИИ ПРОЦЕССОВ РЕПАРАТИВНОЙ РЕГЕНЕРАЦИИ НИЖНЕЙ ЧЕЛЮСТИ И ВИСОЧНО-НИЖНЕЧЕЛЮСТНОГО СУСТАВА МАТРИКСАМИ ИЗ НИКЕЛИДА ТИТАНА (Экспериментальное исследование)

Дюрягин Н.М.[1], Степанов С.С.[1], Семченко В.В.[2], Гюнтер В.Э.[3], Дюрягина Е.Н.[1]

[1] Государственное бюджетное образовательное учреждение высшего профессионального образования «Омская государственная медицинская академия» Министерства здравоохранения Российской Федерации, Омск, Российская Федерация

[2] Институт ветеринарной медицины и биотехнологий Федерального государственного бюджетного образовательного учреждения высшего профессионального образования «Омский государственный аграрный университет им. П.А. Столыпина», Омск, Российская Федерация

[3] Научно-исследовательский институт медицинских материалов и имплантатов с памятью формы Государственного бюджетного образовательного учреждения высшего профессионального образования «Сибирский государственный медицинский университет» Министерства здравоохранения Российской Федерации, Томск, Российская Федерация

Цель. В эксперименте на животных изучались процессы репаративной регенерации и остеогистогенеза фрагментов нижней челюсти в пострезекционном периоде с применением различных вариантов их оптимизации искусственными матриксами из материалов никелида титана. **Материалы и методы.** На двух группах кроликов производили однотипные резекции фрагментов правой ветви нижней челюсти с экзартикуляцией суставной головки. В I группе (n = 10) по отношению к очагам регенерации использовали вариант внеочагового размещения матричных конструкций (сагиттальная дислокация), а во II группе (n = 10) использовали вариант внутриочагового размещения матричных конструкций костной ткани и надкостницы из никелида титана. **Результаты.** В I группе получены реконструктивные результаты в виде органоподобных остеогенных регенератов, полностью заместивших дефекты нижней челюсти через 12 месяцев. Во II группе получены реконструктивные результаты в виде тканеинженерных композитов, полностью заместивших дефекты нижней челюсти через 3 месяца. Оценка производилась с помощью биологических, биометрических, рентгенологических, гистологических, иммуногистохимических, морфометрических, статистических методов исследования. **Заключение.** Процессы репаративной регенерации и остеогистогенеза при внеочаговом распределении искусственных матричных структур способны самостоятельно реконструировать фрагменты нижней челюсти за счет естественной регенерации. Процессы репаративной регенерации и остеогистогенеза при внутриочаговом распределении искусственных матричных структур способны самостоятельно реконструировать фрагменты нижней челюсти за счет формирования тканеинженерных композитов костной ткани и надкостницы. Четырехкратное преимущество динамики реконструкции нижней челюсти тканеинженерными композитами при равной функциональной эффективности с результатами естественной регенерации свидетельствует о их перспективности для разработки к применению в клинической практике.

Ключевые слова: оптимизация репаративной регенерации и остеогистогенеза, матричные конструкции из никелида титана, тканеинженерные композиты.

Для корреспонденции: Дюрягин Николай Михайлович. Адрес: 644043, Омск, ул. Ленина, 12. Тел. 8 (913) 973-70-71. E-mail: dyuryagin1953@mail.ru.

For correspondence: Dyuryagin Nikolay Mihaylovich. Address: 644043, Omsk, Lenin St., 12. Tel. 8 (913) 973-70-71. E-mail: dyuryagin1953@mail.ru.

OPTIMIZATION RESULTS OF TEMPOROMANDIBULAR REPARATIVE REGENERATION BY NITINOL MATRICES (Experimental study)

Dyuryagin N.M.[1], Stepanov S.S.[1], Semchenko V.V.[2], Gunter V.E.[3], Dyuryagina E.N.[1]

[1] Federal Budgetary Educational Facility of Higher Occupational Education «Omsk State Medical Academy» of the Ministry of Healthcare of the Russian Federation, Omsk, Russian Federation

[2] Veterinary Medicine and Biotechnology Institute of Federal Budgetary Educational Facility of Higher Occupational Education «P.A. Stolypin Omsk State Agrarian University», Omsk, Russian Federation

[3] Research Institute of Medical Shape Memory Materials and Implants of Federal Budgetary Educational Facility of Higher Occupational Education «Siberian State Medical University» of the Ministry of Healthcare of the Russian Federation, Tomsk, Russian Federation

Aim. Through the experiments on animals, mandibular fragments reparative regeneration and osteohistogenesis in the post-resection period using different ways of their optimization by artificial nitinol matrices were investigated. **Materials and methods.** Rabbits (two groups) were subjected to similar resections of mandibular right branch fragments with articular head exarticulation. In the first group (n = 10) extrafocal matrix structures placement option towards regeneration foci (sagittal dislocation) was used, in the second one (n = 10) intrafocal matrix bone and periosteum nitinol constructions placement option was used. **Results.** In the first group, the following reconstructive results were received: organ-like osteogenic regenerates fully displaced mandibular defects in 12 months. In the second group reconstructive results were the following: tissue-engineered composites fully displaced mandibular defects in 3 months. Biological, biometric, radiological, histological, immunohistochemical, morphometric, statistical methods were used to evaluate the results. **Conclusion.** Reparative regeneration and osteohistogenesis at extrafocal placement of artificial matrix structures are able to reconstruct independently mandibular fragments due to natural regeneration. Reparative regeneration and osteohistogenesis at intrafocal placement of artificial matrix structures are able to reconstruct independently mandibular fragments due to bone and periosteum tissue-engineered composites forming. Four-fold advantage of mandibular reconstruction dynamics by tissue-engineered composites being equal in functional efficiency with natural regeneration results testifies to their availability for usage in clinical practice.

Key words: reparative regeneration and osteohistogenesis optimization, nitinol matrix constructions, tissue-engineering composites.

ВВЕДЕНИЕ

В челюстно-лицевой хирургии актуальная проблема замещения пострезекционных дефектов нижней челюсти и височно-нижнечелюстного сустава требует поиска новых оптимальных решений.

Известны традиционные способы реконструкции. Методы остеопластики основаны на принципах регенерации аутогенных костных трансплантатов, перемещенных в область дефекта из различных участков скелета. Они являются наиболее популярными и эффективными, включают применение некровоснабжаемых, васкуляризированных и реваскуляризированных трансплантатов. Оказывают стабильный долговременный реконструктивный эффект, однако перспектива роста их результативности практически достигла максимума. Имеются технологические сложности, ограничение показаний, которые определяют степень риска неудачного исхода лечения [2, 6, 8]. Способы аллотрансплантации костной ткани, комбинированной аутоаллопластики обладают определенной реконструктивной эффективностью, но не исключают проблемы тканевой несовместимости или рассасывания аллогенных трансплантатов, повторного возникновения дефектов и соответствующих осложнений [1].

Методы эндопротезирования основаны на принципах механического замещения костных дефектов технологическими конструкциями. Имеют большой ряд модификаций, являются распространенными, но способны оказывать только временный заместительный эффект. Известны исследования, направленные на поиск путей оптимизации биомеханического взаимодействия эндопротезов с окружающими тканями: нанесение многофункциональных биоактивных наноструктурированных покрытий, применение твердого проницаемого пористого никелида титана, керамических, полиэтиленовых материалов, другие методы [1, 3, 11].

Известны инновационные тканеинженерные реконструктивные технологии.

Они основываются на принципах регенерации тканевых и клеточных структур в различных условиях оптимизации с выходом на результат формирования новых реконструктивных матери-

алов – тканеинженерных композитов. Одно из направлений – создание эквивалентов костной ткани с использованием искусственных матриксов и экзогенных клеточных структур [4, 5, 7]. Другое – создание тканеинженерных композитов с использованием искусственных матриксов и аутогенных клеточных структур, которые исключают проблемы тканевой несовместимости или резорбции донорских структур, случаи повторного возникновения дефектов и соответствующих осложнений [10, 11]. При этом имеется необходимость в углубленном изучении и раскрытии особенностей процессов репаративного остеогистогенеза нижней челюсти в пострезекционном периоде, разработке новых реконструктивных схем, новых технологий создания и построения искусственных матричных структур, чему и посвящено данное исследование.

ЦЕЛЬ ИССЛЕДОВАНИЯ

В эксперименте на животных изучить процессы репаративной регенерации и остеогистогенеза фрагментов нижней челюсти в пострезекционном периоде с применением различных вариантов их оптимизации искусственными матриксами из материалов никелида титана.

ЗАДАЧИ ИССЛЕДОВАНИЯ

1. В эксперименте на кроликах создать однотипные дефекты нижней челюсти и использовать различные варианты оптимизации процессов их регенерации с применением матричных конструкций костной ткани и надкостницы из никелида титана.
2. Изучить в динамике полученные качественные и реконструктивные показатели моделей нижней челюсти с помощью биологических, биометрических, рентгенологических, гистологических, морфометрических, иммуногистохимических и статистических методов исследования.
3. Оценить результаты эксперимента, определить оптимальные реконструктивные варианты и предложить для разработки к применению в клинической практике.

МАТЕРИАЛЫ И МЕТОДЫ ИССЛЕДОВАНИЯ

Эксперименты проводились на двух группах кроликов (n = 10 и n = 10) в возрасте 6 месяцев, массой 4,8–5,0 кг. Животные содержались в условиях вивария, регламентируемых приказом МЗ СССР № 1179 от 10.10.1983 г. Опыты проводили в условиях, соответствующих приказам МЗ СССР № 755 от 12.08.77 и № 701 от 27.07.78 об обеспечении принципов гуманного обращения с животными [9].

I. Модели пострезекционных дефектов правой ветви нижней челюсти с суставной головкой формировались путем хирургической резекции (рис. 1) [9, 10].

В результате этого появлялись следующие биомеханические дефекты: 1 – подвижного костного синовиального сочленения; 2 – надкостницы; 3 – костного фрагмента; 4 – неподвижного костного сочленения (рис. 1, б).

II. Модели межклеточных матриксов создавались в соответствии с принципами биомеханического разделения структур опорно-двигательного аппарата на пассивные и активные [11, 12] (рис. 2).

III. Схемы размещения матричных конструкций на фрагментах челюстей до операции разрабатывали на скелетных прототипах (рис. 3, 4). Оперативная техника и динамика послеоперационного периода подробно отражены в работах [9, 12].

IV. Группа экспериментальных животных № 1 (n = 10).

Размещение матричных конструкций выполняли с формированием деформации конфигурации

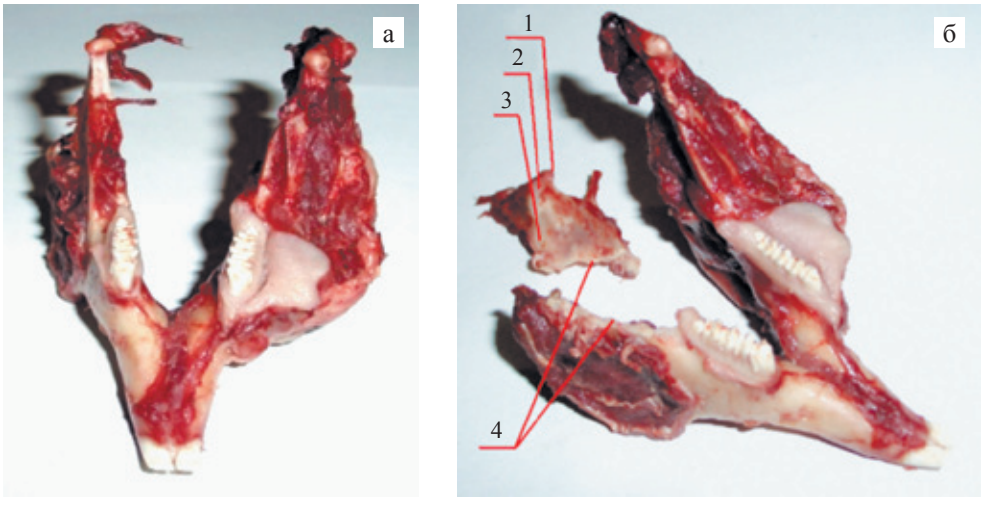

Рис. 1. Экспериментальная модель дефекта нижней челюсти кролика: а – макропрепарат с фрагментами мышц до резекции; б – дефект и фрагмент правой ветви нижней челюсти после резекции

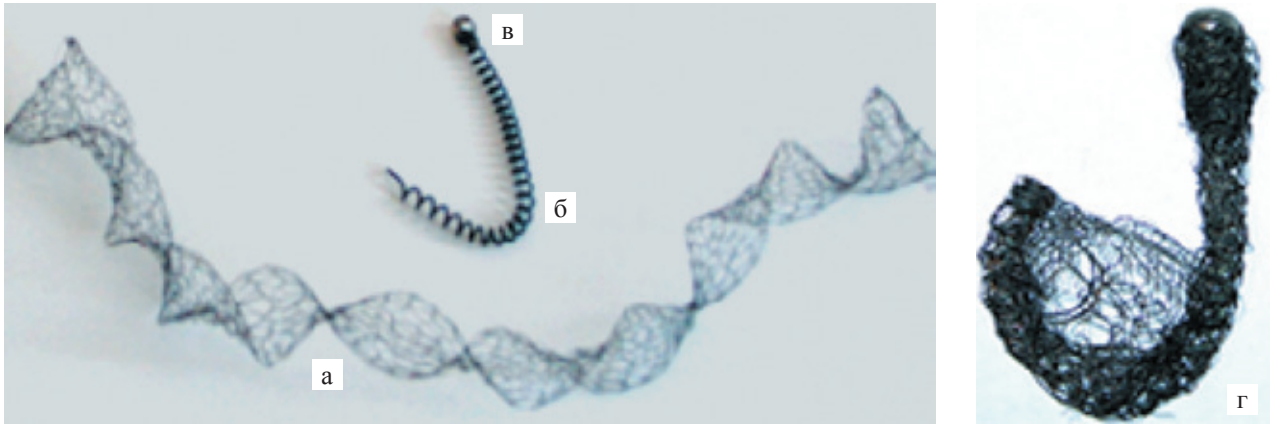

Рис. 2. Компоненты композитных матричных структур: а – сетчатое полотно: материал матрикса надкостницы; б – проволочная спираль: материал матрикса кортикальной костной структуры; в – твердый проницаемый пористый никелид титана: материал матрикса губчатой костной структуры. При их механическом объединении формировались трехмерные матричные композитные конструкции (г)

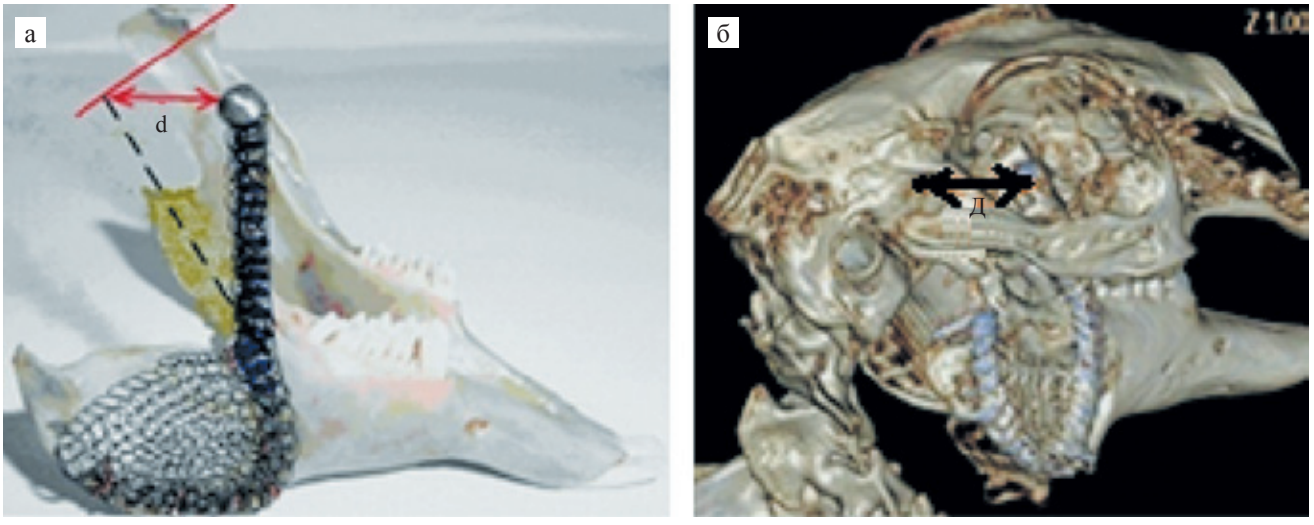

Рис. 3. Размещение матричных конструкций в позиции передней сагиттальной дислокации (I группа): а – схема установки матричной структуры на прототипе; б – 3D-изображение головы кролика I группы через 1 год

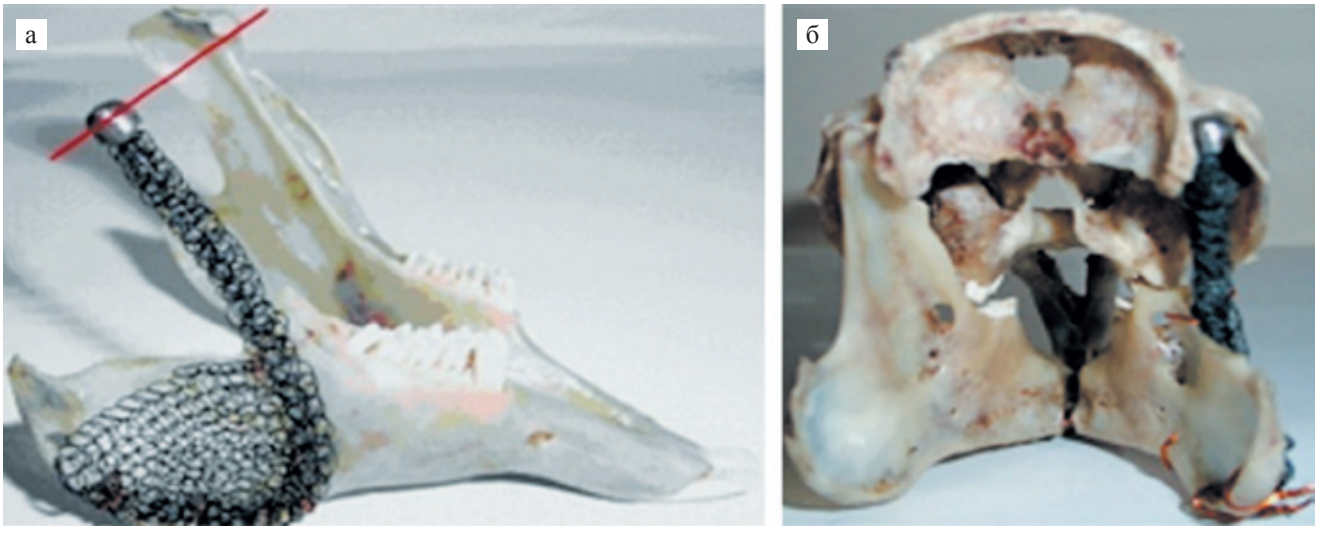

Рис. 4. Размещение матричных конструкций, II группа: а – схема установки матричной структуры на прототипе; б – матрикс головки челюсти в суставной ямке

челюсти в виде передней сагиттальной дислокации правой ветви. Они устанавливались вне зоны репаративной регенерации, а матрикс головки мыщелка располагали вне суставной ямки (рис. 3) [12].

V. Группа 2 (n = 10), размещение матричных конструкций выполнялось с точным соблюдением биометрической конфигурации челюстей в областях дефектов резецированных фрагментов. При этом матрикс суставной головки челюсти располагался в суставной ямке (рис. 4).

VI. Биологические методы исследования. Прижизненная оценка объективного состояния и динамики изменений прикуса и состояния зубов, конфигурации челюстей и скелета головы проводилась в течение первых 6 месяцев наблюдений еженедельно, а в дальнейшем периоде – до 5 лет – ежемесячно.

Биометрические методы исследования проводились на макропрепаратах животных по выходе их из эксперимента через 62–65 мес. биологической жизни.

VII. Рентгенологические методы исследования. В течение последующих 1, 2, 3, 4 и 5 лет наблюдений животным обеих групп однократно проводилась мультиспиральная компьютерная томография (МСКТ). Рентгенологические исследования выполняли на установке Philips Brilliance CT 6-Slice с построением 3D-изображений и использованием программы eFilmWorkstation 2.1 для верификации рентгенологической плотности участков костной ткани в единицах Хаунсфилда (HU) [13].

По данным МСКТ определяли:

1) топометрические показатели моделей нижней челюсти в обеих группах;
2) в группе 1 – показатели и динамику изменения плотности остеогенных регенератов;
3) в группе 1 – показатели и динамику изменения плотности тканевых регенератов в структурах дислоцированных матриксов;
4) в группе 2 – показатели и динамику изменения плотности остеогенных регенератов, заполнивших матричные структуры;
5) показатели плотности и динамику их изменений костных тканей интактных фрагментов челюстей в обеих группах;
6) показатели состояния зубов и прикуса в обеих группах.

Показатели плотности костных структур получали по 4 из одного точечного тканевого региона в каждой из 4 плоскостей: MPR0, MPR1, MPR2, MPR3, что для каждого исследования составляло 16 значений [10, 18].

VIII. Гистологические методы исследования. Материал для гистологического исследования у животных I группы забирали после выхода из эксперимента (через 62–65 месяцев).

Материал для гистологического исследования у животных II группы получали прижизненно в течение первого года наблюдений с помощью биопсии фрагментов (2 × 2 × 2 мм) через 30, 130, 250 и 365 суток после установки матричных структур и по выходу из эксперимента [14].

Материал фиксировали в 10% нейтральном растворе формалина на фосфатном буфере фирмы ООО «Биовитрум» (Санкт-Петербург), проводили декальцинацию. Затем извлекали фрагменты нитей никелида титана (I группа), а блоки заливали в парафин [15]. На ротационном микротоме LaboCut 4055 (фирма Slee, Германия) готовили срезы толщиной 5 мкм. Часть срезов окрашивали гематоксилином-эозином и по Ван-Гизону, заключали в канадский бальзам [15].

IX. Иммуногистохимические методы исследования. На другой части этих же препаратов с помощью меченых моноклональных антител выявляли следующие белки: 1) CD-68 (макрофаги); 2) CD-34 (эндотелиальные клетки сосудов); 3) Col-4 (базальная мембрана эпителия) и 4) Ki-67 (маркер ядер активно пролиферирующих клеток). Постановку иммуногистохимического окрашивания осуществляли согласно рекомендациям фирмы-производителя. Визуализацию результатов проводили с использованием системы детекции Ultra Vision ONE DetectionSystem HRP Polymer. Инкубировали с хромогеном – DAV Plus Substrate System. Срезы докрашивали гематоксилином Майера и заключали в БиоМаунт-среду. Для оценки качества реакции использовали стекла с позитивным контролем для каждого из антигенов (фирма Labvision, США). Характер иммуногистохимических реакций оценивали визуально в баллах с учетом интенсивности окраски и процента окрашенных клеток.

Микрофотосъемку полученных препаратов проводили на микроскопе AxioScope 40 (CarlZeiss) и AxioStar (CarlZeiss) со встроенным TV-адаптером и цифровой видеокамерой Carl Zeiss Imager.

X. Морфометрический анализ регенератов выполняли с использованием компьютерной программы ImageJ 1.41 [16].

XI. Проверку статистических гипотез при анализе количественных данных осуществляли с помощью компьютерной программы Statistica 8.0. Использовали однофакторный (ANOVA) ранговый дисперсионный анализ Фридмана (для зависимых выборок) и Краскела–Уоллиса (для независимых выборок), а также парный сравнительный анализ для зависимых и независимых выборок (критерии Вилкоксона и Манна–Уитни). Материал представлен как медиана (верхний и нижний квартили), нулевая гипотеза отвергалась при $p < 0,05$ [17].

РЕЗУЛЬТАТЫ ИССЛЕДОВАНИЯ

Данные биологических методов исследования: в течение первых 6 мес. наблюдений за животными I группы резких изменений общего состояния жи-

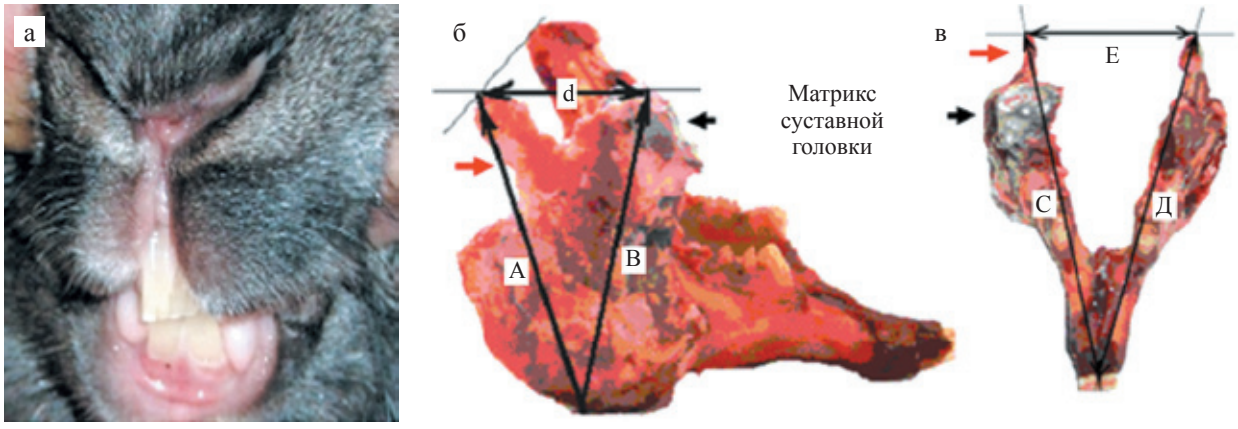

Рис. 5. Результаты реконструкции нижней челюсти у животных I группы: а – искривление линии прикуса резцов; б, в – аутотканевые регенераты костной ткани и надкостницы в виде новых ветвей с суставной головкой

вотных не было. Отмечалось искривление линии прикуса резцов от 1,5 до 3,5 мм, при этом общая функция зубочелюстной системы была удовлетворительной (рис. 5, а).

Биометрические данные. После биологической смерти животных создавали макропрепараты нижней челюсти (рис. 5, б). В результате их изучения получали данные о том, что дислоцированные композитные матричные структуры из никелида титана не препятствовали процессам регенерации, а оптимизировали их условия за счет стабилизации положения высоты ветвей челюсти и частичного обеспечения артикуляционных движений. Поэтому до окончательного созревания и формирования регенератов костной ткани определялись временные изменения прикуса (первые 6 месяцев, рис. 1, а), а через 12 месяцев они приходили к норме и оставались стабильными до конца эксперимента.

Структуры дислоцированных матриксов были заполнены преимущественно мягкими тканями и не объединялись с мышцами (рис. 5, б, в).

У животных II группы, как в течение первых 6 месяцев наблюдений, так и в последующий период изменений общего состояния не отмечалось. Функция зубочелюстной системы была стабильно удовлетворительной уже через 3 месяца после операции, дислокации челюстей, изменений прикуса не отмечалось (рис. 6).

После биометрического изучения макропрепаратов получены данные о том, что матричные структуры не препятствовали процессам регенерации, несмотря на то что располагались непосредственно в их областях [19]. Оптимизация осуществлялась за счет сохранения подлинной конфигурации челюстей и обеспечения достаточного объема артикуляционных движений. Костные дефекты были замещены полноценными остеогенными регенератами, во внутренней части которых располагались конструкции из никелида титана. При этом определялись восстановленные височные, латеральные крыловидные, жевательные мышцы, которые были объединены с регенерировавшими костными фрагментами в типичных

Рис. 6. Результаты реконструкции нижней челюсти у животных II группы

местах, что свидетельствовало о реконструкции периоста [18].

Рентгенологические данные. У животных I группы по данным прижизненных МСКТ-исследований в областях истинных дефектов челюстей через 1 год после операции на MPR (рис. 7, а) и 3D-изображениях (рис. 7, б) четко определялись структуры регенерировавших костных композитов, точно повторяющих контуры резецированных фрагментов.

Они имели показатели рентгенологической плотности зрелой костной ткани, которые в дальнейшем периоде наблюдений статистически значимо не изменялись (табл. 1). Показатели плотности тканей, регенерировавших и заполнивших дислоцированные матричные структуры, имели пониженные значения и в динамике убывали, вероятно, за счет их расположения вне зоны активной остеогенной регенерации.

У животных II группы через 1 год после операции в областях формирования остеогенных регенератов на MPR (рис. 8, а) и 3D-изображениях (рис. 8, б) четко определялись признаки их совме-

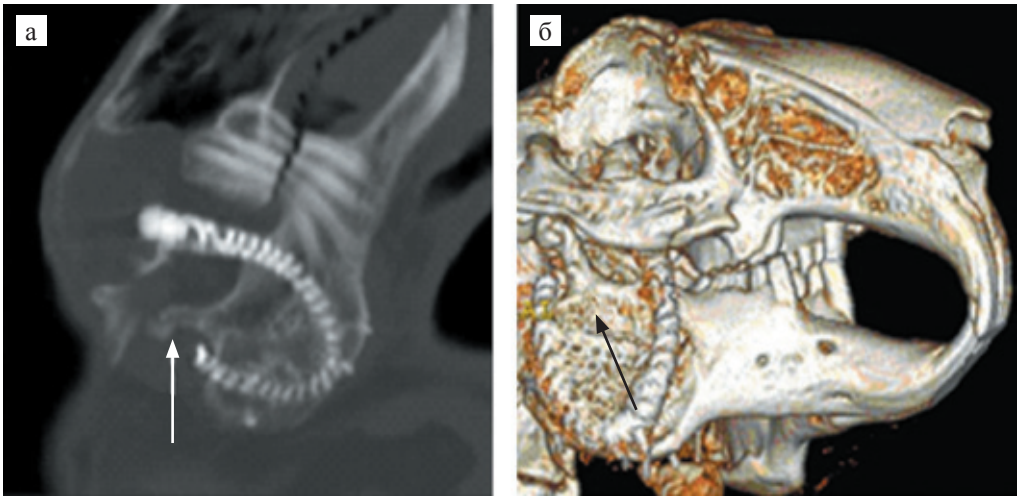

Рис. 7. Регенерировавшие костные структуры (указаны стрелками)

Таблица 1

Показатели плотности тканей самостоятельных остеогенных регенератов, регенератов в составе аутотканеинженерных композитов и интактной кости в единицах Хаунсфилда (HU), Me (Ql; Qh)

Период тестирования	Зоны измерений			ANOVA Краскела–Уоллиса
	Интактная ветвь (контроль)	Самостоятельный остеогенный регенерат	Регенерат в составе аутотканеинженерного композита	
1 год	823,0 (584,5; 1111,5)	510,0 (365,0; 789,5) p = 0,001*	418,5 (273,0; 530,5) p = 0,0000* p = 0,051^	Критерий H (N = 96, df = 2) = 28,0, p = 0,0000#
2 года	866,5 (529,5; 1204,0)	610,0 (379,0; 943,5) p = 0,047*	409,5 (254,0; 627,0) p = 0,0000* p = 0,013^	Критерий H (N = 96, df = 2) = 18,2, p = 0,0001#
3 года	900,0 (526,5; 1004,0)	792,5 (532,0; 1064,5) p = 0,89*	500,5 (400,5; 676,5) p = 0,0003* p = 0,0003^	Критерий H (N = 96, df = 2) = 17,6, p = 0,0001#
4 года	786,0 (529,5; 1007,0)	651,0 (427,5; 1041,0) p = 0,036*	487,0 (366,5; 585,5) p = 0,64* p = 0,018^	Критерий H (N = 96, df = 2) = 6,8, p = 0,033#
5 лет	975,0 (472,5; 1168,0)	696,0 (397,0; 762,5) p = 0,011*	328,0 (253,0; 726,5) p = 0,0000* p = 0,026^	Критерий H (N = 96, df = 2) = 19,2, p = 0,0001#
ANOVA Фридмана	Критерий χ^2 (n = 32, df = 4) = 4,03; p = 0,40	Критерий χ^2 (n = 32, df = 4) = 9,4; p = 0,052	Критерий χ^2 (n = 32, df = 4) = 3,37; p = 0,50	–

Примечание. * – сравнение с контролем (критерий Манна–Уитни для независимых выборок, различия статистически значимы при $p < 0,05$); ^ – сравнение с самостоятельным остеогенным регенератом (критерий Манна–Уитни для независимых выборок, различия статистически значимы при $p < 0,05$); # – статистически значимые различия между зонами измерения плотности ткани (ANOVA Краскела–Уоллиса, $p < 0,05$); Me – медиана, Ql – нижний квартиль, Qh – верхний квартиль. Статистически значимых изменений показателя плотности ткани в динамике наблюдения (1 год – 5 лет) в каждой конкретной зоне не выявлено (ANOVA Фридмана, $\chi^2 < 9,4$; $p > 0,052$).

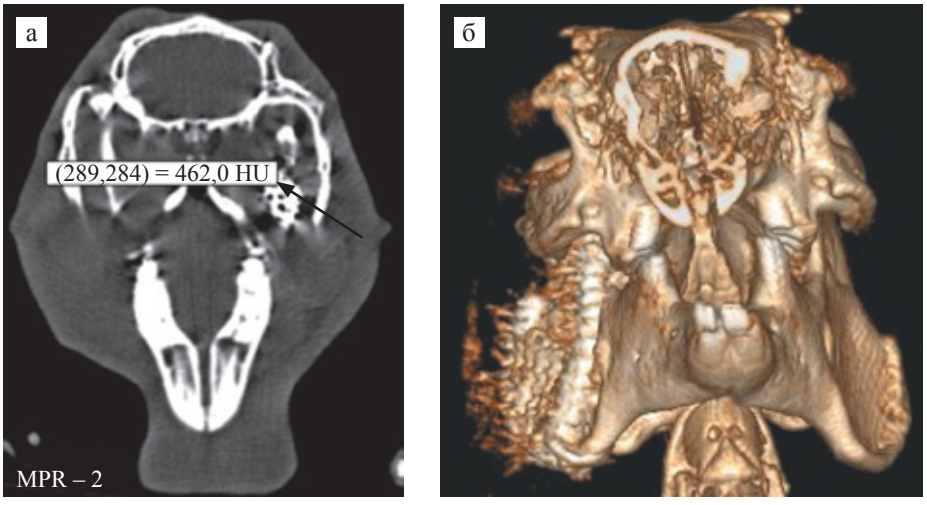

Рис. 8. Совмещение остеогенного аутотканевого композита с матричными структурами через 1 год после операции. Точечный показатель плотности костной ткани (а – 462,0 HU)

щения с искусственными матричными структурами с формированием аутотканеинженерных композитов (рис. 8, а, стрелка).

Показатели плотности регенерировавших костных структур после 1 года стабилизировались и в дальнейшем периоде наблюдений статистически значимо не изменялись (табл. 1).

Показатели динамики изменений плотности костной ткани интактных фрагментов челюстей оставались стабильными.

Рентгенологические показатели функциональной состоятельности зубов и прикуса, кроме временных изменений в I группе (6 мес.) оставались стабильными.

Данные гистологического исследования. Во II группе установлено, что через 30–32 суток после операции в областях регенерации костных композитов компоненты матричных структур были окружены рыхлой волокнистой соединительной тканью (рис. 9) и большим количеством вновь образованных микрососудов (маркер CD-34). При этом отмечался высокий уровень пролиферативной активности этих клеток (маркер Ki-67) провизорного субстрата (рис. 10).

Моноцитарно-гистиоцитарный дифферон был представлен небольшим количеством макрофагов. В условиях раневого гистогенеза вокруг сетчатых элементов матрикса формировались ретикулофиброзная костная ткань и гиалиновая хрящевая ткань – провизорный субстрат регенерирующей кости (рис. 11).

По данным морфометрического анализа, через 30–32 суток после операции превалировали клетки фибробластического дифферона (табл. 2).

В последующем динамика морфометрических изменений сводилась к прогрессивному снижению содержания фибробластов и хондробластов при увеличении содержания остеобластов и количес-

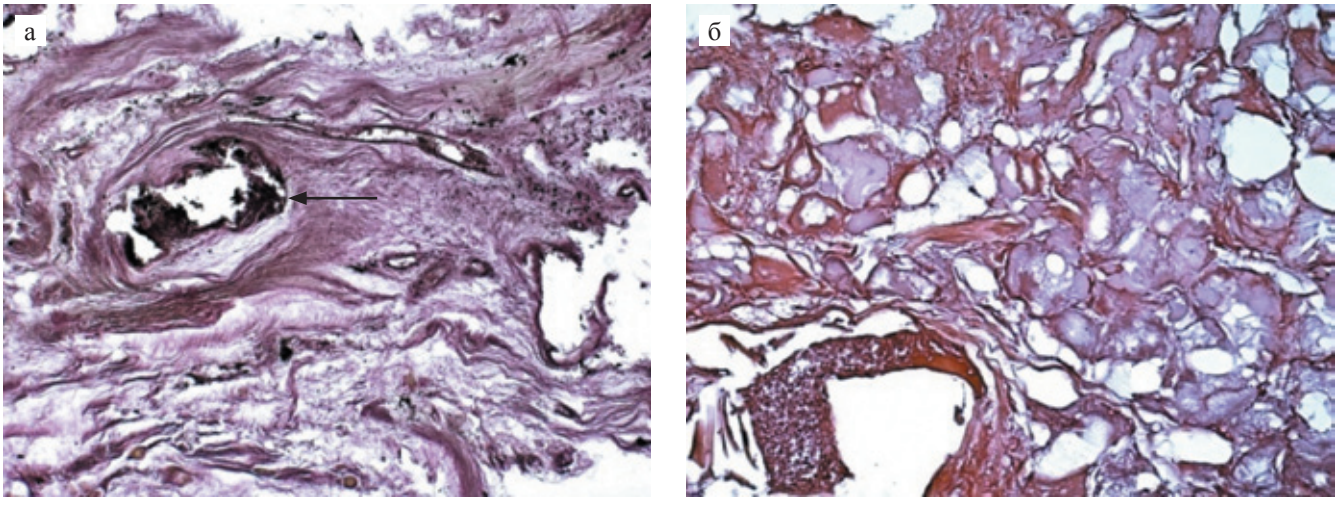

Рис. 9. Волокнистая соединительная ткань (а) и фрагменты гиалиновой хрящевой ткани (б) провизорного субстрата вокруг сетчатых элементов эндопротеза (стрелка) через 32 суток после его имплантации. Окраска гематоксилином и эозином. ×100

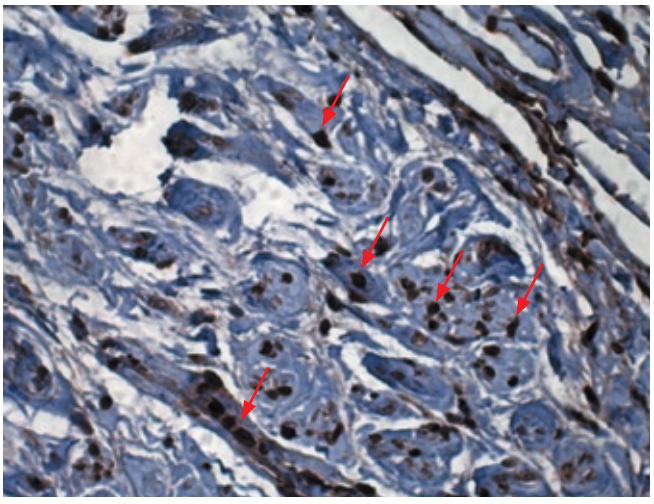

Рис. 10. Иммуногистохимическая характеристика провизорного субстрата костной ткани в зоне композитного эндопротеза, 30 сут: большое количество CD-34-позитивных клеток; высокий уровень экспрессии белка пролиферации Ki-67 в ядрах клеток. Иммуногистохимическая окраска. Докраска гематоксилином Майера. ×400

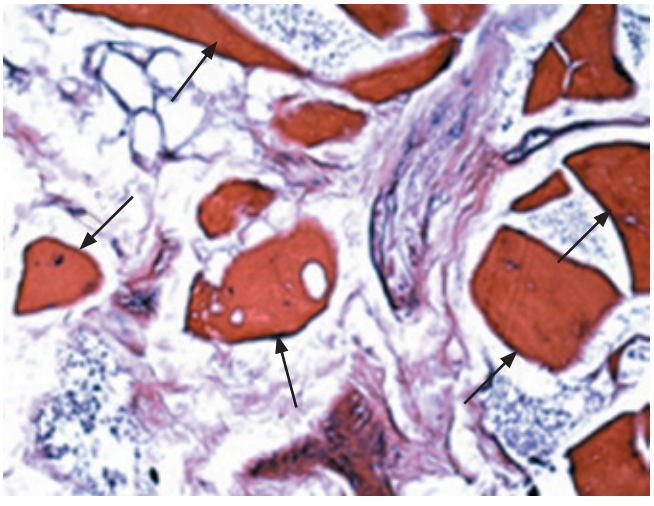

Рис. 11. Очаги остеогенеза (стрелки), окруженные волокнистой соединительной тканью провизорного субстрата, 130 суток. Окраска гематоксилином и эозином. ×400

тва очагов остеогенеза. У животных второй группы полная реорганизация провизорного субстрата в дефинитивную костную ткань и ее интеграция с искусственным матриксом завершалась через 275–365 суток [14, 16].

Морфометрические и гистологические показатели динамики формирования костных компонентов аутотканеинженерных композитов свидетельствовали об оптимальном качестве репаративного остеогистогенеза.

ОБСУЖДЕНИЕ

Композитные модели искусственных матриксов из материалов никелида титана объединяют костные и периостальные структуры в соответствии с принципами биомеханического разделения опорно-двигательного аппарата на пассивные и активные части.

В I группе животных в условиях внеочаговой оптимизации искусственными матриксами процессов репаративной регенерации получены результаты самореконструкции резецированных фрагментов и устранены биомеханические дефекты нижней челюсти за 12 месяцев.

Во II группе животных в условиях внутриочаговой оптимизации искусственными матриксами процессов репаративной регенерации получены результаты тканеинженерной реконструкции резецированных фрагментов и устранены биомеханические дефекты нижней челюсти за 3 месяца.

Показатели рентгенологической плотности костных структур естественных тканевых композитов, регенерировавших в течение первого года в I группе, аналогичны показателям плотности естественных тканевых композитов костных структур, регенерировавших в составе тканеинженерных композитов во II группе, за тот же период, и аналогичны плотности интактных костных фрагментов.

Гистологическая характеристика качества и динамики процессов репаративного остеогистогенеза,

Таблица 2

Численная плотность клеток (на 1 мм^2 плоскости среза) основных дифферонов провизорной костной ткани в зоне аутотканеинженерных композитов биологических моделей нижней челюсти животных группы I в различные периоды посттравматического репаративного остеогенеза, Me (Q_L; Q_H)

Показатели	Время после травмы, сут				ANOVA Фридмана (df = 3)
	30–32	130–140	213–275	365	
Фибробласты	9,8 (7,5; 10,2)	6,3 (4,2; 7,0)**	4,1 (3,4; 4,8)$^{\wedge\wedge\wedge}$	2,8 (1,7; 3,2)$^{**\wedge\wedge\wedge}$	χ^2 = 15,5; p = 0,001$^{\#}$
Хондробласты	2,7 (2,3; 3,1)	2,2 (1,7; 2,3)*	1,4(1,1;1,6)$^{**\wedge\wedge}$	1,1 (0,8; 1,2)$^{\wedge\wedge\wedge}$	χ^2 = 9,9; p = 0,01$^{\#}$
Остеобласты	1,8 (1,5; 1,9)	4,7 (3,9; 5,1)***	4,9 (4,5; 6,6)$^{\wedge\wedge\wedge}$	2,5 (2,2; 4,1)$^{**\wedge\wedge}$	χ^2 = 12,3; p = 0,001$^{\#}$

Примечание. * – различия статистически значимы в сравнении с предыдущим сроком при p < 0,05; ** – при p < 0,01 и *** – при p < 0,001; $^{\wedge\wedge}$ – различия статистически значимы в сравнении с 30–32 сут при p < 0,01 и $^{\wedge\wedge\wedge}$ – при p < 0,001 (критерий Вилкоксона для зависимых выборок); $^{\#}$ – статистически значимые изменения показателя в течение 365 суток наблюдения (ANOVA Фридмана для зависимых выборок); Me – медиана; Q_L – нижний и Q_H – верхний квартили

наблюдаемого во II группе животных, в условиях прямой внутриочаговой оптимизации искусственными матриксами процессов репаративной регенерации, представлена стабильными оптимальными показателями.

ЗАКЛЮЧЕНИЕ

Процессы репаративной регенерации и остеогистогенеза при внеочаговом распределении искусственных матричных структур способны самостоятельно реконструировать фрагменты нижней челюсти за счет естественной регенерации.

Процессы репаративной регенерации и остеогистогенеза при внутриочаговом распределении искусственных матричных структур способны самостоятельно реконструировать фрагменты нижней челюсти за счет формирования тканеинженерных композитов костной ткани и надкостницы.

Четырехкратное преимущество динамики реконструкции нижней челюсти тканеинженерными композитами при равной функциональной эффективности с результатами естественной регенерации свидетельствует о их перспективности для разработки к применению в клинической практике.

СПИСОК ЛИТЕРАТУРЫ / REFERENCES

1. *Брусова ЛА.* Эндопротезирование лица. *Хирургическая стоматология и челюстно-лицевая хирургия: Национальное руководство.* Под ред. Кулакова АА, Робустовой ТГ, Неробеева АИ. М.: ГЭОТАР-Медиа, 2010: 834–836. *Brusova LA.* Endoprotezirovanie litsa. *Khirurgicheskaya stomatologiya i chelyustno-litsevaya khirurgiya: Natsional'noe rukovodstvo.* Pod red. Kulakova AA, Robustovoy TG, Nerobeeva AI. M.: GEOTAR-Media, 2010: 834–836.
2. *Неробеев АИ.* Принципы устранения дефектов тканей лица. *Хирургическая стоматология и челюстно-лицевая хирургия: Национальное руководство.* Под ред. Кулакова АА, Робустовой ТГ, Неробеева АИ. М.: ГЭОТАР-Медиа, 2010: 636–657. *Nerobeev AI.* Printsipy ustraneniya defektov tkaney litsa. *Khirurgicheskaya stomatologiya i chelyustno-litsevaya khirurgiya: Natsional'noe rukovodstvo.* Pod red. Kulakova AA, Robustovoy TG, Nerobeeva AI. M.: GEOTAR-Media, 2010: 636–657.
3. *Решетов ИВ, Штанский ДВ, Левашов ЕА, Филюшин ММ.* Проведение экспериментальных испытаний титановых имплантатов с многофункциональными биоактивными наноструктурированными покрытиями для реконструктивной черепно-челюстно-лицевой хирургии и онкологии. *Анналы пластической, реконструктивной и эстетической хирургии.* 2010; 3: 63–71. *Reshetov IV, Shtanskiy DV, Levashov EA, Filyushin MM.* Provedenie eksperimental'nykh ispytaniy titanovykh implantatov s mnogofunktsional'nymi bioaktivnymi nanostrukturirovannymi pokrytiyami dlya rekonstruktivnoy cherepno-chelyustno-litsevoy khirurgii i onkologii. *Annaly plasticheskoy, rekonstruktivnoy i esteticheskoy khirurgii.* 2010; 3: 63–71.
4. *Шишацкая ЕИ.* Клеточные матриксы из резорбируемых полигидроксиалканоатов. *Клеточные технологии и тканевая инженерия.* 2007; 2 (2): 68–76. *Shishatskaya EI.* Kletochnye matriksy iz rezorbiruemykh poligidroksialkanoatov. *Kletochnye tekhnologii i tkanevaya inzheneriya.* 2007; 2 (2): 68–76.
5. *Grayson W, Chao PH, Marolt D, Kaplan DL, Vunjak-Novakovic G.* Engineering, custom-designetosteochondral tissue grafts. *Trends Biotechnol.* 2008; 26 (4): 181–189.
6. *Grayson W, Fröhlich M, Yeager K, Bhumiratana S, Chan ME, Cannizzaro C. et al.* Engineering anatomically shaped human bone grafts. *Proc Natl Acad Sci USA.* 2010; 107 (8): 3299–3304.
7. *Кулаков АА, Гольдштейн ДВ, Алексеева ИС, Волков АВ.* Клиническое исследование применения комбинированного клеточного трансплантата у пациентов с выраженным дефицитом костной ткани. *Тезисы докладов Всероссийской и международной научной конференции «Стволовые клетки и перспектива их использования в здравоохранении».* М., 30–31 мая 2007. http://www.cmbt.su/rus/science/science282.html. *Kulakov AA, Gol'dshteyn DV, Alekseeva IS, Volkov AV.* Klinicheskoe issledovanie primeneniya kombinirovannogo kletochnogo transplantata u patsientov s vyrazhennym defitsitom kostnoy tkani. *Tezisy dokladov Vserossiyskoy i mezhdunarodnoy nauchnoy konferentsii «Stvolovye kletki i perspektiva ikh ispol'zovaniya v zdravookhranenii».* M., 30–31 maya 2007. http://www.cmbt.su/rus/science/science282.html.
8. *Bhumiratana S, Vunjak-Novakovic G.* Concise review: personalized human bone grafts for reconstructing head and face. *Stem Cells Transl Med.* 2012; 1 (1): 64–69.
9. *Дюрягин НМ, Сысолятин ПГ, Тазин ИД.* Биометрические и технологические аспекты экспериментальных технологий эндопротезирования нижней челюсти композитными эндопротезами из никелида титана. *Бюллетень сибирской медицины.* 2011; 1: 18–24. *Dyuryagin NM, Sysolyatin PG, Tazin ID.* Biometricheskie i tekhnologicheskie aspekty eksperimental'nykh tekhnologiy endoprotezirovaniya nizhney chelyusti kompozitnymi endoprotezami iz nikelida titana. *Byulleten' sibirskoy meditsiny.* 2011; 1: 18–24.
10. *Дюрягин НМ.* Создание биологических моделей гистерезисных живых систем костной ткани и надкостницы. *Биофизика.* 2012; 57 (2): 377–382. *Dyuryagin NM.* Sozdanie biologicheskikh modeley gisterezisnykh zhivykh sistem kostnoy tkani i nadkostnitsy. *Biofizika.* 2012; 57 (2): 377–382.
11. *Гюнтер ВЭ,* редактор. Медицинские материалы и имплантаты с памятью формы. В 14 т. Т. 1. Медицинские материалы и имплантаты с памятью формы. Томск: МИЦ, 2011: 540. *Gyunter VE,* redaktor. Meditsinskie materialy i implantaty s pamyat'yu formy. V 14 t. T. 1. Meditsinskie materialy i implantaty s pamyat'yu formy. Tomsk: MITs, 2011: 540.
12. *Дюрягин НМ.* Новая методология и технологии реконструкции нижней челюсти и височно-нижне-

челюстного сустава эндопротезами из материалов никелида титана. *Омский научный вестник. Серия «Ресурсы Земли. Человек».* 2011; 1: 45–49. *Dyuryagin NM.* Novaya metodologiya i tekhnologii rekonstruktsii nizhney chelyusti i visochno-nizhnechelyustnogo sustava endoprotezami iz materialov nikelida titana. *Omskiy nauchnyy vestnik. Seriya «Resursy Zemli. Chelovek».* 2011; 1: 45–49.

13. *Хофер М.* Компьютерная томография. Базовое руководство. М.: Медицинская литература, 2008: 224. *Khofer M.* Komp'yuternaya tomografiya. Bazovoe rukovodstvo. M.: Meditsinskaya literatura, 2008: 224.
14. *Дюрягин НМ, Степанов СС, Гюнтер ВЭ, Семченко ВВ, Сысолятин ПГ, Дюрягина ЕН.* Морфо-функциональная характеристика гистерезисных имплантационно-тканевых композитов биологических моделей нижней челюсти, формирующихся в сопоставимых и несопоставимых биометрических условиях. *Вестник новых медицинских технологий.* 2012; 19 (2): 334–338. *Dyuryagin NM, Stepanov SS, Gyunter VE, Semchenko VV, Sysolyatin PG, Dyuryagina EN.* Morfofunktsional'naya kharakteristika gisterezisnykh implantatsionno-tkanevykh kompozitov biologicheskikh modeley nizhney chelyusti, formiruyushchikhsya v sopostavimykh i nesopostavimykh biometricheskikh usloviyakh. *Vestnik novykh meditsinskikh tekhnologiy.* 2012; 19 (2): 334–338.
15. *Саркисов ДС, Перов ЮЛ.* Микроскопическая техника. М.: Медицина, 1996: 548. *Sarkisov DS, Perov YuL.* Mikroskopicheskaya tekhnika. M.: Meditsina, 1996: 548.
16. *Семченко ВВ, Дюрягин НМ, Степанов СС, Гюнтер ВЭ, Сысолятин ПГ, Дюрягина ЕН.* Репаративный гистогенез костной ткани нижней челюсти при использовании гистерезисных имплантационно-тканевых композитов в составе сопоставимых биометрических условий эксперимента. *Морфологические ведомости.* 2012; 1: 55–59. *Semchenko VV, Dyuryagin NM, Stepanov SS, Gyunter VE, Sysolyatin PG, Dyuryagina EN.* Reparativnyy gistogenez kostnoy tkani nizhney chelyusti pri ispol'zovanii gisterezisnykh implantatsionno-tkanevykh kompozitov v sostave sopostavimykh biometricheskikh usloviy eksperimenta. *Morfologicheskie vedomosti.* 2012; 1: 55–59.
17. *Реброва ОЮ.* Статистический анализ медицинских данных. Применение пакета прикладных программ STATISTICA. М.: МедиаСфера, 2002: 305. *Rebrova OYu.* Statisticheskiy analiz meditsinskikh dannykh. Primenenie paketa prikladnykh programm STATISTICA. M.: MediaSfera, 2002: 305.
18. *Dyuryagin NM.* Effect of reparative organogenesis of mandible branch in conditions. *International conference on European Science and technology, materials of the IV Internationals research and Practice conference.* Munich, Germany, 2013; 2: 450–456.
19. *Dyuryagin NM.* Creation principles of experimental hysteresis in mandibular bone tissue and periosteum living systems. *International conference on European Science and technology, materials of the IV Internationals research and Practice conference.* Munich, Germany, 2013; 2: 457–464.

Статья поступила в редакцию 24.02.2014 г