

ОСЛОЖНЕНИЯ СО СТОРОНЫ УРЕТЕРОЦИСТОАНАСТОМОЗА ПРИ ТРАНСПЛАНТАЦИИ ПОЧКИ

Шкодкин С.В.^{1, 2}, Идашкин Ю.Б.¹, Фентисов В.В.²

¹ ГУЗ «Белгородская областная клиническая больница Святителя Иоасафа»

² Национальный исследовательский университет «Белгородский государственный университет»

В статье представлен анализ частоты пузырно-мочеточникового рефлюкса и стриктур уретероцистоанастомоза после трансплантации почки в зависимости от методики его формирования. Приводятся данные распространенности хронического пиелонефрита в этих группах пациентов, а также видовой состав возбудителей. Обосновывается необходимость разработки эффективных способов выполнения уретероцистоанастомоза с целью профилактики данной группы осложнений.

Ключевые слова: уретероцистоанастомоз, пузырно-мочеточниковый рефлюкс, стриктура уретероцистоанастомоза, пиелонефрит

URETERO-VESICAL ANASTOMOTIC COMPLICATIONS AFTER KIDNEY TRANSPLANTATION

Shkodkin S.V.^{1, 2}, Idashkin Yu.B.¹, Fentisov V.V.²

¹ Saint Ioasaf Belgorod regional clinical hospital

² National Research University «Belgorod state university»

This article presents statistical analysis of vesico-ureteric reflux and uretero-vesical obstruction incidence after kidney transplantation depending on technique mode. In this item prevalence of chronic pyelonephritis and species of causative agent data are analyzed. The necessity of effective methods to accomplish the uretero-vesical anastomosis is suggested.

Key words: uretero-vesical anastomosis, vesico-ureteric reflux, uretero-vesical obstruction, pyelonephritis

ВВЕДЕНИЕ

По данным ряда исследований [1, 2, 4, 13, 20], частота урологических осложнений после аллотрансплантации почки колеблется в пределах 0,5–28,5% случаев. К числу ранних урологических осложнений следует отнести некроз мочеточника трансплантата, несостоятельность уретероцистоанастомоза (УЦА) и стеноз УЦА с развитием инфраренальной анурии [7, 12, 13]. Эти состояния проявляются дисфункцией трансплантата, зачастую не представляют трудностей для диагностики и требуют экстренного дренирующего или реконструктивного вмешательства [3, 7, 9, 15]. Поздние урологические осложнения после аллотрансплантации почки не имеют яркого клинического течения, нежели сосудистые и иммунологические или в сравнении с аналогичной патологией нетрансплантированных почек, что свя-

зано с денервацией трансплантата [3, 7, 9, 12]. Частота развития и тяжесть пузырно-мочеточникового рефлюкса (ПМР), частичных стриктур УЦА, пиелонефрита и особенно их влияние на функцию трансплантата изучены недостаточно. В литературе нет единого мнения в отношении преимуществ антирефлюксных анастомозов перед анастомозами без антирефлюксной защиты [7, 12, 14], тогда как исследования по данной проблеме показывают, что частота ПМР при различных методиках формирования анастомоза может достигать 79% [1, 3, 7, 9, 13]. У пациентов, находящихся на гемодиализе, рефлюкс-нефропатия может выступать причиной терминальной хронической почечной недостаточности (ТХПН) в 17,1% [11].

Кроме того, использование мочеточниковых и уретральных дренажей в послеоперационном пери-

Статья поступила в редакцию 11.01.11 г.

Контакты: Шкодкин Сергей Владимирович, к. м. н. Белгородская областная клиническая больница Святителя Иоасафа.
e-mail: shkodkin-s@mail.ru

оде увеличивает риск мочевой нозокомиальной инфекции [5, 6, 8, 17], что на фоне иммуносупрессивной терапии затрудняет элиминацию возбудителя [7, 9, 15] и способствует субклиническому, но прогрессирующему течению пиелонефрита [12, 17, 18].

МАТЕРИАЛ И МЕТОДЫ

Состояние верхних мочевых путей (ВМП) нами оценено у 35 реципиентов почки, из которых 9 трансплантированы на базе Белгородской областной клинической больницы, остальные 26 находятся под нашим наблюдением после трансплантации в других центрах. Средний возраст пациентов составил $38,7 \pm 7,9$ лет (19–52 г.). Мужчин было 22, (62,9%), женщин – 13 (37,1%). Состояния, приведшие к ТХПН, представлены в табл. 1.

Бездренажный УЦА был выполнен 19 (54,3%) пациентам, внутренний мочеточниковый стент в качестве дренажа использовали в 15 (42,8%) случаях, у одного (2,9%) пациента установили мочеточниковый катетер, выведенный наружу через переднюю стенку мочевого пузыря. Методики анастомозов приведены в табл. 2.

Больных осматривали в сроки от 10 месяцев до 13,5 года после трансплантации, среднее время наблюдения 5,8 года. У всех пациентов при наблюдении исключена инфравезикальная обструкция: объем остаточной мочи составил $4,2 \pm 1,7$ мл, максимальная скорость мочеиспускания (Q_{max}) $21,4 \pm 3,8$ мл/сек при среднем объеме мочевого пузыря $268 \pm 35,2$ мл. У всех пациентов в периоде исследования не отмечали выраженной дисфункции трансплантата при проведении трехкомпонентной иммуносупрессии (ингибиторы кальциневрина, препараты микофеноловой кислоты и глюкокортикоиды).

В зависимости от вида нарушения уродинамики верхних мочевых путей (ПМР или стриктура УЦА) пациенты были разделены на две подгруппы, в кото-

рых проведено сравнение функционального состояния трансплантата и частоты мочевой инфекции.

Всем пациентам выполнены общий анализ мочи, бактериологическое исследование мочи, ультразвуковое исследование (УЗИ) трансплантата и мочевого пузыря, в том числе для определения пузырно-мочеточникового рефлюкса по методике М.Ф. Трапезниковой [11]. У 10 пациентов верифицированный по УЗИ ПМР подтвержден ретроградной микционной цистоуретрографией. Для исключения ложноположительных результатов при определении пассивного ПМР заполнение мочевого пузыря производили до первого позыва на мочеиспускание при давлении 20 см вод. ст. Активный ПМР определяли во время микции в ортостазе.

РЕЗУЛЬТАТЫ

У одного пациента (2,9%) послеоперационный период осложнился некрозом мочеточника трансплантата, потребовавшим уретеропиелостомии с собственным мочеточником. В сроки 4–6 месяцев после операции развилась стриктура уретеропиелo-анастомоза. У двух пациентов (5,8%) имела место частичная несостоятельность УЦА, купированная надлобковым дренированием мочевого пузыря.

Отсутствие ретенционных изменений со стороны ВМП выявлено у 19 (54,3%) реципиентов почки (I группа). Среднее значение переднезаднего размера лоханки составило $9,3 \pm 4,7$ мм, мочеточника $5,7 \pm 2,2$ мм. Уретерогидронефроз выявлен у 16 (45,7%) пациентов (II группа), при этом признаки ПМР – у 10 (28,6%), а стриктуры УЦА – у шести (17,1%) реципиентов. Данные микционного УЗИ представлены в табл. 3, а переднезадние размеры лоханки – на рис. 1.

Среди 10 пациентов с ПМР у 4 ПМР соответствовал IV стадии, а у 6 – III стадии по балльной системе оценки ПМР, предложенной Международным комитетом по изучению рефлюкса [European Association of Urology 2010]. Хирургическую коррекцию ПМР и стриктур УЦА больным не выполняли.

Таблица 1

Причины ТХПН

№	Причина ТХПН	Число больных	
		абсолютное	относительное, %
1	Хронический гломерулонефрит	26	74,3
2	Хронический пиелонефрит (инфекционно-обструктивная и рефлюкс-нефропатия)	5	14,3
3	Поликистоз почек	1	2,9
4	Сахарный диабет	3	8,5
	Итого	35	100

Таблица 2

Методики формирования уретероцистоанастомозов

№	Методика	Число больных	
		абсолютное	относительное, %
1	Starzl	26	74,3
2	Gregoir-Lich	5	14,3
3	Мебеля–Шумакова	1	2,9
4	Способ неизвестен	3	8,5
	Итого	35	100

Таблица 3

Данные микционного УЗИ

Этап исследования	Параметр	Больные без дилатации ВМП (n = 19)	Больные с уретерогидронефрозом	
			ПМР (n = 10)	Стриктура УЦА (n = 6)
Пустой мочевого пузыря	Передне-задний размер лоханки, мм	5,8 ± 3,2	12,7 ± 3,6	22,1 ± 4,8
	Диаметр чашечек, мм	0	5,8 ± 1,3	12,3 ± 3,1
	Диаметр мочеточника, мм	2,8 ± 2,4	6,1 ± 1,7	9,8 ± 4,2
Наполненный мочевого пузыря	Объем мочевого пузыря, мл	302 ± 46,7	246 ± 27,4	282 ± 42,4
	Передне-задний размер лоханки, мм	5,95 ± 3,4	18,5 ± 4,9*	25,4 ± 3,9
	Диаметр чашечек, мм	0	9,6 ± 3,1*	13,8 ± 3,5
Во время микции	Передне-задний размер лоханки, мм	4,9 ± 3,1	24,5 ± 3,4*	25,7 ± 4,8
	Диаметр чашечек, мм	0	13,4 ± 2,8*	13,5 ± 4,2
	Диаметр мочеточника, мм	2,9 ± 1,8	9,2 ± 2,5*	9,6 ± 3,8

Примечание. * – различия статистически достоверны (p < 0,05).

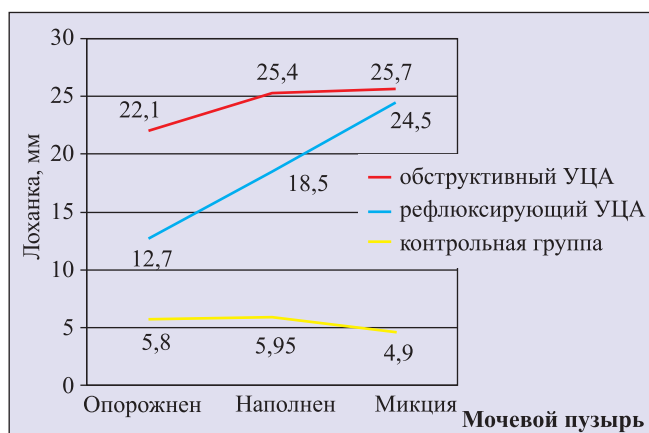


Рис. 1. Переднезадние размеры лоханки, микционное УЗИ

Таблица 4
Видовой состав возбудителей мочевой инфекции у больных после трансплантации почки

№	Возбудитель	Число больных	
		абсолютное	относительное, %
1	Кишечная палочка	4	11,43
2	Синегнойная палочка	2	5,71
3	Протей	1	2,86
4	Энтеробактер	3	8,57
5	Гемолитический стрептококк	1	2,86
6	Кандида	1	2,86
7	Урокультура отрицательна	23	65,71
8	Итого	35	100

Клиренс эндогенного креатинина в группе без дилатации ВМП составил $94,7 \pm 21,3$ мл/мин, а у больных с дилатацией $107,2 \pm 17,4$ мл/мин ($p > 0,5$). При этом надо учесть меньший возраст трансплантатов в группах с нарушением уродинамики верхних мочевых путей. Так, в группе с ПМР после трансплантации прошло $3,1 \pm 1,3$ года, в группе со стриктурой УЦА – $2,8 \pm 1,6$ года, тогда как средний возраст трансплантата у реципиентов без нарушений уродинамики верхних мочевых путей составил $7,4 \pm 2,2$ года ($p < 0,01$).

Воспалительные изменения в анализах мочи выявлены у 14 (40%) пациентов, у двух из них (5,7%) урокультура была отрицательной. В остальных (34,3%) случаях выделяли главным образом граммотрицательную микрофлору (табл. 4).

Воспалительные изменения мочи превалировали в группе с ПМР и стриктурной УЦА (56,3% пациентов), тогда как в группе без уретерогидронефроза пиурия выявлена у 5 (26,3%) больных ($p < 0,01$). Статистических различий по тяжести воспалительных изменений мочи в подгруппах II группы выявлено не было: пиурия была зарегистрирована у 5 (50%) больных с ПМР и у 4 (66,7%) – со стриктурой УЦА ($p > 0,5$). Резистентность флоры к системным фторхинолонам и защищенным пенициллинам отмечена у 7 (77,8%) пациентов II и у 1 (25%) I группы.

Персистенция бактерий после антибиотикотерапии также превалировала во II группе (62,5%), при этом не было статистически достоверных различий в подгруппах: у 3 (60%) больных с ПМР и у 2 (66,7%) со стриктурой УЦА ($p > 0,5$). Тогда как в I группе достигнута полная элиминация возбудителя ($p < 0,001$).

Осложнения в связи с методикой УЦА

№	Методика	Количество анастомозов	Число пациентов с ПМР		Число пациентов со стриктурой УЦА	
			абсолютное	относительное, %	абсолютное	относительное, %
1	Starzl	26	9	34,6*	4	15,4
2	Gregoir-Lich	5	0	0	2	40*
3	Мебеля–Шумакова	1	0	0	0	0
4	Способ неизвестен	3	1	33,3	0	0
	Итого	35	10	28,6	6	17,1

Примечание. * – различия статистически достоверны ($p < 0,05$).

Оценка частоты осложнений со стороны УРА в зависимости от методики его формирования отражена в табл. 5.

Более трети анастомозов, сформированных по прямой (без антирефлюксной защиты) методике Starzl рефлюксировали, и хотя в данной группе отмечены и 4 (15,4%) случая стриктур УЦА, различия являются статистически достоверными ($p < 0,05$). Несмотря на небольшое количество анастомозов, выполненных по антирефлюксной методике Gregoir-Lich, в структуре осложнений статистически достоверно преобладали стриктуры УЦА – 2 (40%) наблюдения ($p < 0,05$). Ввиду малочисленности других групп статистически достоверных данных в отношении частоты осложнений со стороны УЦА не получено.

ОБСУЖДЕНИЕ

Нарушения уродинамики верхних мочевых путей при трансплантации почки является довольно частой проблемой и в наших наблюдениях составили 54,4%, что выше некоторых данных статистики [1, 9, 11, 13], но сопоставимо с результатами Д.В. Перлина (1998) и Б.И. Харитоновой (2007), углубленно изучавших данную проблему. Причем тяжелые урологические осложнения в виде некроза мочеточника и частичной недостаточности пузырно-мочеточникового соустья были зарегистрированы в 8,7% случаев, а на долю компенсированных стриктур УЦА и ПМР пришлось 45,7%. Как обструкция, так и рефлюкс в трансплантат протекали субклинически. Основной причиной патологии УЦА следует рассматривать способ его выполнения, т. к. частота и виды осложнений со стороны УЦА коррелировали с методикой его формирования. Восстановление адекватной проходимости УЦА, а тем более коррекция ПМР в послеоперационном периоде сопряжены со значительными трудностями: малоинвазивные методы дилатации, рассечения стриктур и стентирования не устраняют патологически измененного участка мочевых путей и поэтому зачастую имеют кратковременный эффект; открытые оперативные

вмешательства вследствие послеоперационного забрюшинного фиброза технически трудновыполнимы, а на фоне иммуносупрессии опасны инфекционными осложнениями.

Мочевая инфекция и воспалительное поражение трансплантированной почки так же протекают без яркой клинической картины, что может быть причиной несвоевременной диагностики данной группы осложнений. Купирование воспалительного процесса и элиминация возбудителя затрудняются при наличии нарушений пассажа мочи по верхним мочевым путям.

Таким образом, наиболее реальным способом профилактики вышеописанных осложнений должен стать способ выполнения УЦА. В литературе отсутствуют многоцентровые исследования в отношении этой проблемы, неопределены показания, сроки и способ дренирования УЦА при трансплантации почки, а анализ исследователей базируется на традициях клиники.

ВЫВОДЫ

1. Нарушения уродинамики и мочевая инфекция после трансплантации почки отмечены у 57,1% пациентов, причем у 40% из них наблюдались оба этих осложнения.
2. В литературе недооценивается частота поздних урологических осложнений после трансплантации почки.
3. Требуется изучения долгосрочное влияние данной патологии на трансплантат.
4. Необходима разработка эффективных способов профилактики нарушения уродинамики трансплантата, что также позволит снизить частоту пиелонефрита.

СПИСОК ЛИТЕРАТУРЫ

1. Арутюнян С.М., Мойсюк Я.Г., Цветков Д.В. Диагностика и лечение стенозов мочеточника пересаженной почки // Трансплантология и искусственные органы. 1995. № 4. С. 17–27.

2. Гулиев Б.Г. Оперативное лечение больных с протяженными стриктурами мочеточников: Дис. ... канд. мед. наук. Санкт-Петербург, 2003. 157 с.
3. Комяков Б.К., Гулиев Б.Г. Эндоскопическое лечение урологических осложнений трансплантации почки // Эндоскопич. хирургия. 2005. № 2. С. 13–16
4. Комяков Б.К. Хирургия протяженных сужений мочеточников / Б.К. Комяков, Б.Г. Гулиев. СПб.: Диалект, 2005. 256 с.
5. Перепанова Т.С. Комплексное лечение и профилактика госпитальной инфекции мочевых путей: Дис. ... докт. мед. наук. М. 1996.
6. Перепанова Т.С., Хазан П.Л. Неосложненная инфекция нижних мочевых путей // Экспериментальная и клиническая урология. № 2. 2010.
7. Перлин Д.В. Дифференциальная диагностика, лечение и профилактика осложнений при трансплантации почки: Дис. ... д. м. н. М. 1998. 479 с.
8. Синякова Л.А. Гнойный пиелонефрит (современная диагностика и лечение): Дисс. ... докт. мед. наук. М. 2002.
9. Томилина Н.А., Балакирев Э.М. Отдаленные результаты трансплантации почки // Вестник трансплантологии и искусственных органов. 2001. № 3–4. С. 65–75.
10. Трапезникова М.Ф. Пузырно-мочеточниковый рефлюкс у взрослых / М.Ф. Трапезникова, А.П. Морозов // Урология и нефрология. 1984. № 1. С. 9–13.
11. Трапезникова М.Ф. Ультразвуковая диагностика пузырно-мочеточникового рефлюкса / М.Ф. Трапезникова, С.Б. Уренков, А.Б. Соболевский и др. // Урология и нефрология. 1995. № 3. С. 24–28.
12. Харитонов Б.И. Пузырно-мочеточниковый рефлюкс при аллотрансплантации почки: Дис. ... канд. мед. наук. М., 2007. 111 с.
13. Шумаков В.И., Мойсюк Я.Г., Томилина Н.А. и др. Трансплантация почки // Трансплантология. Руководство / Под ред. акад. В.И. Шумакова. М.: Медицина, 1995. С. 194–196.
14. Goodman W.G., Danovitch G.M. Options for Patients wit End-Stage Renal Disease / Handbook of Kidney Transplantation. Tokio, 2001. P. 1–16.
15. Alfani D., Pretagostoni R., Rossi M. et al. Living-unrelated kidney transplantation: a 12-year single-center experience. Transplant. Proc. 1997. Vol. 29. P. 191–194.
16. Campice M., Tarantino A., Villa M. et al. Living donor transplant in the cyclosporine era. A single center experience. Abstr. of the 3-rd Oslo Symposium on Living Donor Renal Transplantation. Oslo 2001.
17. Foxman B. Epidemiology of urinary tract infections: incidence, morbidity and economics costs // Am. J. Med. 2002. Vol. 113. Suppl. 1A. P. 5–13.
18. Gales A.C., Jones R.N., Gordon K.A. et al. Activity and spectrum of 22 antimicrobial agents tested against urinary tract pathogens in hospitalized patints in Latin America: report from the second year of the SENTRY antimicrobial surveilance programe (1998) // J. Antimicrob. Chemoter. 2000. Vol. 45. № 2. P. 295–303.
19. Maki D.G., Tambyah P.A. Engineering out the risk of infection with urinary catheters // Emerg. Infect. Dis. 2000. Vol. 7. P. 1–6.
20. Walters H., Brockman J., Heidenreich S. et al. Living donor renal transplantation – a single center experience with 50 patients. Abstr. of the 3 rd Oslo Symposium on Living Donor Renal Transplantation Oslo, 2001.