

DOI: 10.15825/1995-1191-2026-2-39-45

СЛИВ-РЕЗЕКЦИЯ ЖЕЛУДКА ПРИ МОРБИДНОМ ОЖИРЕНИИ ПОСЛЕ ТРАНСПЛАНТАЦИИ ПЕЧЕНИ

С.Е. Григорьев^{1, 2}, М.О. Мовсисян^{1, 2}, А.В. Новожилов^{1, 2}, А.М. Манвелян¹

¹ ГБУЗ «Иркутская областная клиническая больница», Иркутск, Российская Федерация

² ФГБОУ ВО «Иркутский государственный медицинский университет» Минздрава России, Иркутск, Российская Федерация

Цель: представить наблюдение пациентки, у которой после трансплантации печени проведена лапароскопическая продольная резекция желудка по поводу морбидного ожирения. **Материал и методы.** Пациентке 1968 г. р. с первичным билиарным циррозом в 2019 г. выполнена ортотопическая трансплантация печени. Через 3 года – пластика передней брюшной стенки по поводу послеоперационной грыжи. После трансплантации печени отмечалось постепенное увеличение массы тела, ухудшение качества жизни. В условиях выраженного спаечного процесса в брюшной полости выполнена лапароскопическая продольная резекция желудка. Послеоперационный период без осложнений. **Результаты.** Снижение веса, улучшение качества жизни, оптимальная функция трансплантата. **Заключение.** Лапароскопическая слив-резекция желудка – эффективный метод лечения ожирения и его осложнений после трансплантации печени.

Ключевые слова: первичный билиарный цирроз, трансплантация печени, морбидное ожирение, слив-резекция, спаечная болезнь брюшины, лапароскопическая продольная резекция желудка.

SLEEVE GASTRECTOMY IN A PATIENT WITH MORBID OBESITY FOLLOWING LIVER TRANSPLANTATION

S.E. Grigoriev^{1, 2}, M.O. Movsisyan^{1, 2}, A.V. Novozhilov^{1, 2}, A.M. Manvelyan¹

¹ Irkutsk Regional Clinical Hospital, Irkutsk, Russian Federation

² Irkutsk State Medical University, Irkutsk, Russian Federation

Objective: to present a clinical case of laparoscopic sleeve gastrectomy (LSG) performed for morbid obesity following liver transplantation (LT). **Materials and methods.** A female patient (born 1968) with primary biliary cirrhosis underwent orthotopic LT in 2019. Three years later, she required anterior abdominal wall repair for a postoperative hernia. Subsequently, progressive weight gain and deterioration in quality of life were observed. Despite significant intra-abdominal adhesions, LSG was performed. The postoperative period was uneventful. **Results.** The patient demonstrated significant weight loss, improved quality of life, and preserved graft function. **Conclusion.** LSG is an effective treatment for morbid obesity and its associated complications following LT.

Keywords: primary biliary cirrhosis, liver transplantation, morbid obesity, sleeve gastrectomy, peritoneal adhesions, laparoscopic sleeve gastrectomy.

ВВЕДЕНИЕ

Излишний вес и ожирение остаются одной из наиболее актуальных проблем современного общества [1, 2]. По прогнозам, неалкогольный стеатогепатит может занять лидирующие позиции среди показаний к трансплантации печени (ТП) [3, 4]. У пациентов с ожирением повышается риск первичного нефункционирования трансплантата, а также сосудистых и

билиарных осложнений после ТП, ухудшается выживаемость графта в течение года после пересадки [5].

Ожирение может приводить к возникновению неалкогольной жировой болезни трансплантированной печени и вызывать ее дисфункцию [3]. Е.М. Dobrindt et al. на основании 1494 биопсий у 271 пациента в период от 5 до 10 лет после ТП установили связь между ожирением, сахарным диабетом и развитием стеатоза *de novo* в пересаженной печени [6].

Для корреспонденции: Григорьев Сергей Евгеньевич. Адрес: 664049, Иркутск, мкр. Юбилейный, д. 100. Тел. (902) 176-71-06. E-mail: grigorievse@gmail.com

Corresponding author: Sergey Grigoriev. Address: 100, Mikrorayon Yubileyny, Irkutsk, 664049, Russian Federation. Phone: (902) 176-71-06. E-mail: grigorievse@gmail.com

Ю.О. Малиновская и соавт. в результате анализа данных трека активности 87 пациентов после ТП установили, что 60,5% из них ведут малоподвижный образ жизни и находятся в группе риска развития ожирения и других осложнений [7].

Y. Lee et al. в метаанализе показали, что бариатрическая хирургия может эффективно и достаточно безопасно применяться до, во время и после ТП [8]. Ряд зарубежных авторов сообщают об успешном применении лапароскопической продольной резекции желудка для лечения ожирения после ТП [9–12]. В отечественной литературе мы не нашли информации о проведении бариатрических операций пациентам с пересаженной печенью. В Иркутской областной клинической больнице (ИОКБ) лапароскопическая продольная резекция желудка впервые была проведена 21.03.2022 г. пациенту, перенесшему 04.04.2020 г. симультанную трансплантацию печени и почки по поводу цирроза печени в исходе вирусного гепатита С и хронической болезни почек С4А, с положительным эффектом.

Пациенты, перенесшие ТП, безусловно, относятся к категории высокого риска при проведении повторных хирургических вмешательств, прежде всего это связано с постоянным медикаментозным подавлением иммунитета. Кроме того, пересадка печени является травматичной для брюшной полости операцией, в том числе потому, что выполняется через широкую комбинированную лапаротомию. Это обуславливает известные трудности при проведении повторных, особенно лапароскопических, вмешательств на органах брюшной полости на фоне выраженного спаечного процесса [11]. Недостаточно изучено влияние бариатрических операций на прием и дозирование иммуносупрессорных препаратов и поддержание их концентрации.

Долгосрочные последствия применения агонистов глюкагоноподобного пептида-1 у пациентов после трансплантации печени недостаточно изучены [13].

Под нашим наблюдением находятся 92 пациента после ТП, из них 58 (53,3%) имеют избыточную массу тела. Индекс массы тела (ИМТ) от 25 до 29,9 кг/м² – 34 (31,2%), ожирение первой степени – 21 (19,3%), второй – 2 (1,8%), третьей – 1 (0,9%).

В данном сообщении обсуждается успешное хирургическое лечение ожирения у пациентки после трансплантации печени.

КЛИНИЧЕСКОЕ НАБЛЮДЕНИЕ

Пациентка 1968 г.р. в апреле 2017 г. отметила иктеричность склер и кожи, появление кожного зуда. В январе 2018 г. госпитализирована в гастроэнтерологическое отделение ИОКБ. Общий анализ крови (ОАК): лейкоциты – $6,06 \times 10^9$ /л, эритроциты – $3,6 \times 10^{12}$ /л, гемоглобин – 97 г/л, тромбоциты – 360×10^9 /л; биохимия крови (БХ): общий белок – 73 г/л, глюко-

за – 3,7 ммоль/л, АЛАТ – 98 МЕ/л, АсАТ – 134 МЕ/л; щелочная фосфатаза – 844 МЕ/л, холестерин – 10,5 ммоль/л, общий билирубин 122 мкмоль/л, прямой билирубин – 96,2 мкмоль/л, коагулограмма: протромбиновое время – 13,6 с, протромбиновый индекс – 75,4%, МНО – 1,15. По данным МСКТ брюшной полости, печень с ровными контурами, увеличена в размерах (КВР 185 мм), однородной структуры (до контрастирования 48 ед.Н., после 79 ед.Н.), равномерно накапливает контраст. Внутри- и внепеченочные желчные протоки не расширены. Выполнена биопсия печени: хронический гепатит неуточненный, слабый фиброз, редкие холестаза. Данных за стеатогепатит, первичный склерозирующий холангит, аутоиммунный гепатит не было. О наличии первичного билиарного цирроза высказаться нельзя – единичный портальный тракт в препарате. После проведенной консервативной терапии выписана с улучшением. Диагноз: хронический гепатит, возможно, аутоиммунного генеза, активная фаза умеренной степени активности с выраженным синдромом холестаза. В апреле 2019 г. отметила резкое ухудшение состояния: выраженную общую слабость, отсутствие аппетита, усиление желтушности кожного покрова и склер, постоянный кожный зуд. Госпитализирована в отделение гастроэнтерологии, выявлены антитела к митохондриям (АМА), IgG+A+M: 1 : 5120 tитр (<1 : 40).

В этом же году по поводу тератомы правого яичника выполнена аднексэктомия из нижнесрединного доступа.

Включена в лист ожидания на трансплантацию печени 19.04.2019 г. Диагноз: первичный билиарный цирроз печени 4-й стадии, активная фаза умеренной степени с выраженным синдромом холестаза (ГГТ 330 МЕ/л, щелочная фосфатаза 844 МЕ/л). По шкале MELD 16 баллов.

Выполнена ортотопическая ТП 06.10.2019 г. На момент операции вес – 70 кг, рост – 157 см, ИМТ – 28,4 кг/м². Выписана в удовлетворительном состоянии 12.11.2019. Иммуносупрессивная терапия: такролимус пролонгированного действия, микофеноловая кислота.

В течение последующих лет начала увеличиваться масса тела (рис. 1).

13.09.2022 г. по поводу послеоперационной срединной вентральной грыжи (M3W3R0 по классификации Европейского общества герниологии) выполнена герниолапаротомия, пластика передней брюшной стенки эндопротезом-сеткой sublay. Вес – 107 кг, ИМТ – 43,4 кг/м².

В течение 2023–2024 гг. отмечала ухудшение состояния: снижение толерантности к физической нагрузке, одышку, задержку дыхания во сне, от чего просыпалась до 3 раз за ночь, выраженное снижение качества жизни. Вес – 123 кг, ИМТ – 49,9 кг/м²

(рис. 2). Консервативные попытки снижения веса без эффекта.

По поводу гипертонической болезни 2-й стадии принимала амлодипин 5 мг, валсартан 80 мг. Несмотря на лечение, постоянное повышение артериального давления до 170 мм рт. ст. Кардиологом увеличена доза амлодипина до 10 мг, валсартана до 160 мг, добавлен моксонидин 0,4 мг, что позволило купировать артериальную гипертензию. Общ

анализ крови (ОАК): лейкоциты – $5,64 \times 10^9$ /л, эритроциты – $4,93 \times 10^{12}$ /л, гемоглобин – 143 г/л, тромбоциты – 227×10^9 /л; биохимия крови (БХ): общий белок – 78 г/л, альбумин – 41 г/л, глюкоза – 5,6 ммоль/л, АЛАТ – 33 МЕ/л, АсАТ – 27 МЕ/л; коагулограмма: АПТВ – 25,6 с, ПТВ – 12,1 с, фибриноген – 2,68 г/л, МНО – 1,16. Принимала 4 мг такролимуса, микофеноловую кислоту 360 мг 2 раза в день. Концентрация такролимуса в сыворотке крови – 6,8 нг/мл.

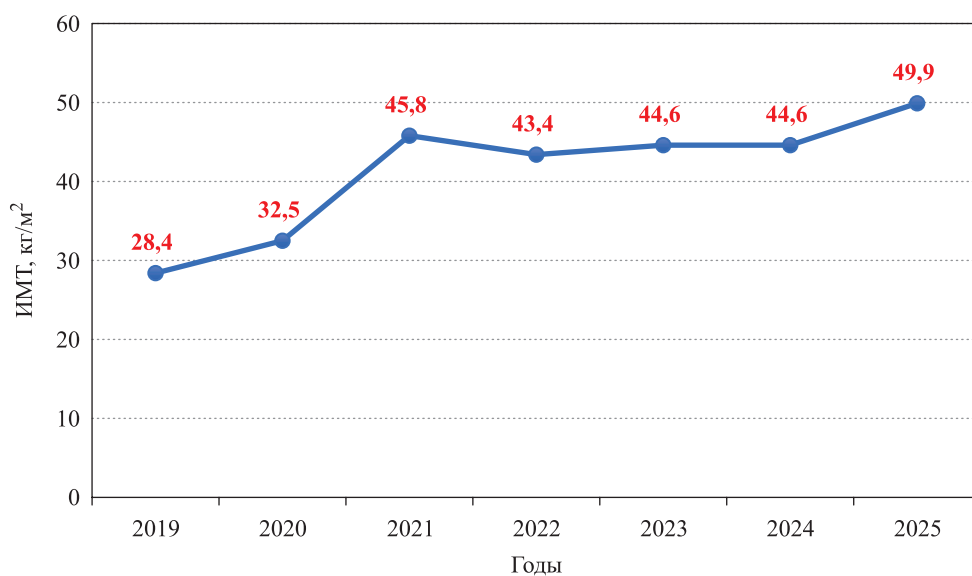


Рис. 1. Динамика изменения индекса массы тела после трансплантации печени

Fig. 1. Changes in body mass index following liver transplantation

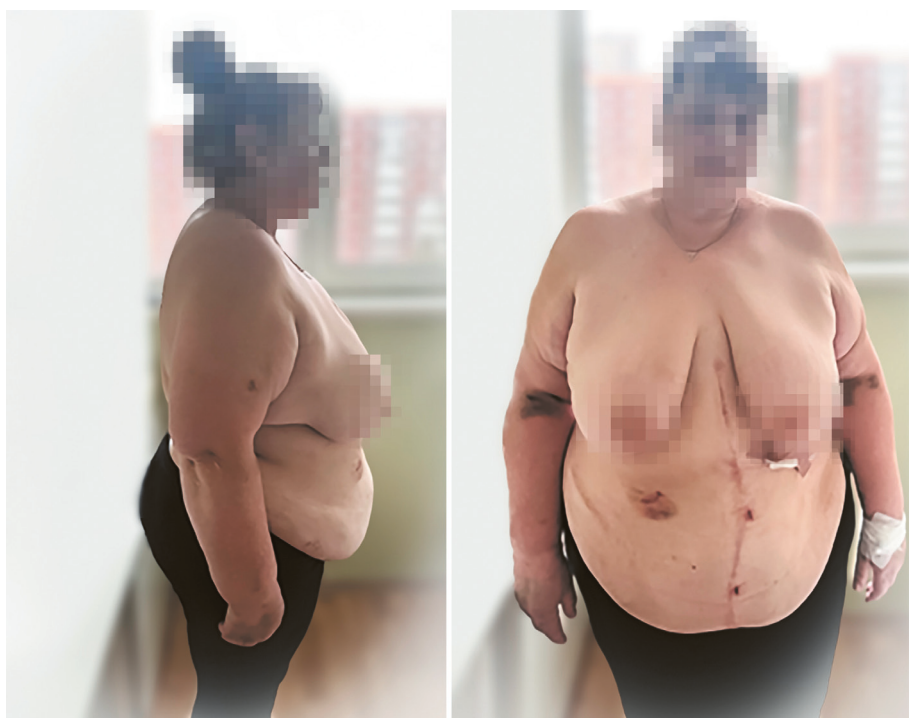

Рис. 2. Вид пациентки через 1 сутки после слив-резекции (вес 123 кг)

Fig. 2. Patient's appearance 1 day after sleeve gastrectomy (weight 123 kg)

27.03.2025 г. выполнена лапароскопическая продольная резекция желудка. Оптический троакар 12 мм установлен в левом подреберье – наиболее интактном месте после перенесенных операций (аднексэктомии, ТП, пластики передней брюшной стенки эндопротезом-сеткой). В брюшной полости спаечный процесс, локализованный преимущественно по средней линии и правой половине живота, менее выражен слева (рис. 3).

Расщепление спаек гармоническим скальпелем с последовательной установкой троакаров и позиционным перемещением лапароскопа и инструментов. После адгезиолизиса отметили плотную фиксацию левой доли печени к диафрагме и передней брюшной стенке и воздержались от установки ретрактора. Обращает внимание отсутствие выраженных макроскопических признаков жирового гепатоза трансплантата (рис. 4).

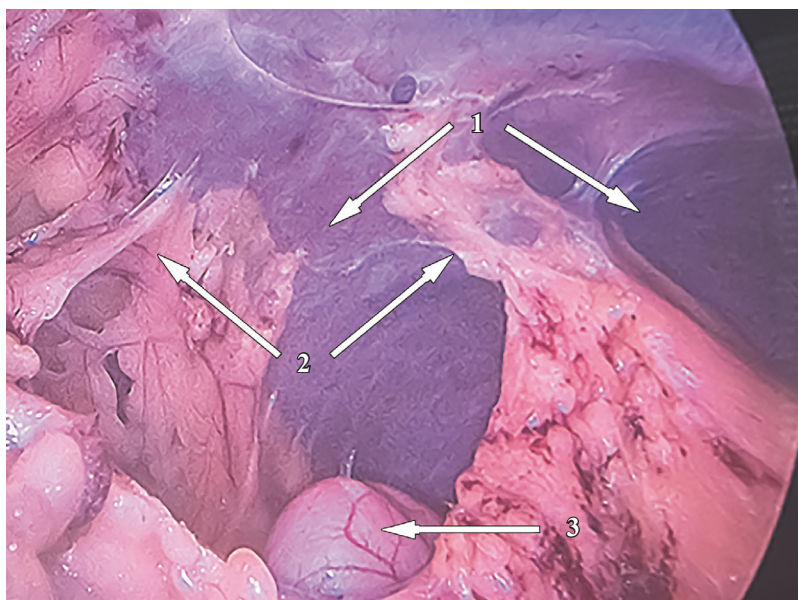


Рис. 3. Интраоперационное фото. Вид верхнего этажа брюшной полости. Спаечный процесс (1 – левая доля печени; 2 – спайки; 3 – желудок)

Fig. 3. Intraoperative view of the upper abdominal cavity showing adhesions. 1 – left lobe of the liver; 2 – adhesions; 3 – stomach

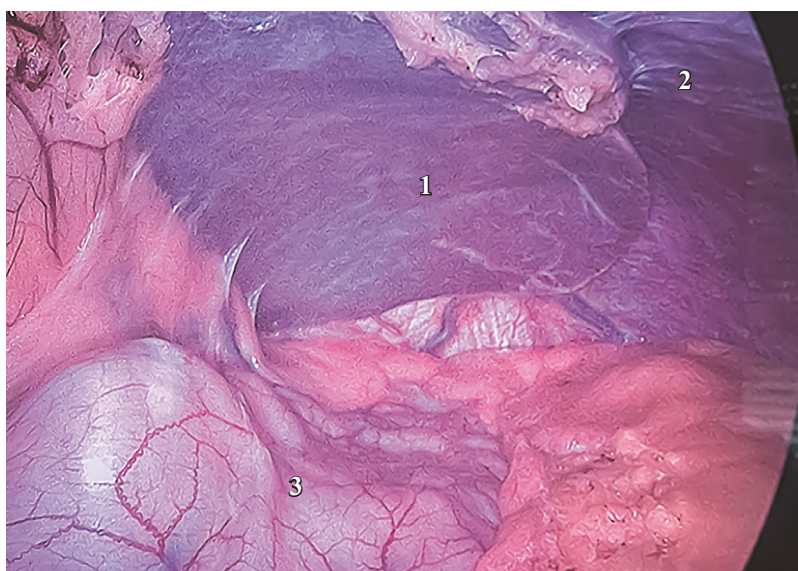


Рис. 4. Интраоперационное фото. Вид брюшной полости после частичного рассечения спаек. Левая доля печени (1) фиксирована сращениями к диафрагме (2), 3 – желудок

Fig. 4. Intraoperative view of the abdominal cavity after partial adhesiolysis. The left lobe of the liver (1) is adherent to the diaphragm (2) and the stomach (3)

Технические трудности появились при мобилизации привратника и его отделении от правой доли печени, гепатодуоденальной связки и большого сальника. Проблем с освобождением большой кривизны, дна желудка и левой ножки диафрагмы не было. Резекционный этап без особенностей, выполнен на

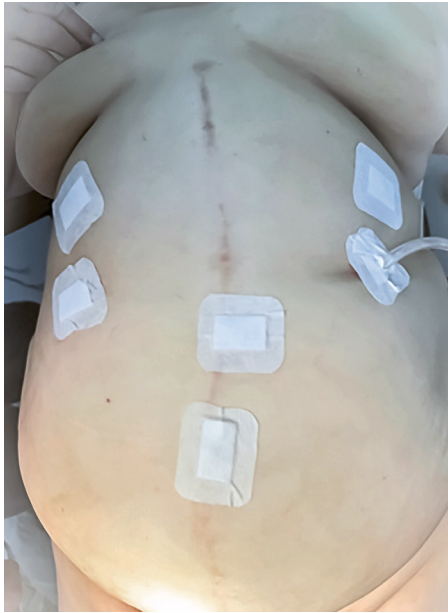

Рис. 5. Вид брюшной стенки после операции. Дренаж в брюшной полости

Fig. 5. Postoperative view of the abdominal wall with intra-abdominal drainage in place

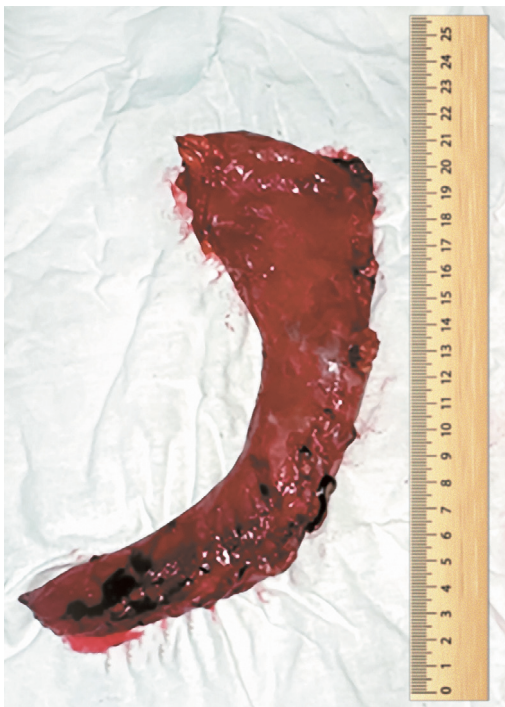


Рис. 6. Макропрепарат. Резецированный желудок

Fig. 6. Gross specimen of the resected stomach

зонде 38 Fr; с использованием 6 степлерных кассет. Всего для выполнения вмешательства потребовалось 6 троакарных доступов (рис. 5). Время операции – 125 минут. Макропрепарат представлен на рис. 6. Обычное течение послеоперационного периода, дренаж удален на следующий день, выписана на 5-е сутки после операции.

Период наблюдения – 7 месяцев. Снижение веса на 38 кг, текущий – 85 кг, ИМТ – 34,5 кг/м². Прием такролимуса и микофеноловой кислоты в прежней дозировке. Концентрация такролимуса в сыворотке крови 4–5 нг/мл. Признаков дисфункции трансплантата нет. ОАК: лейкоциты – $7,47 \times 10^9$ /л, эритроциты – $4,37 \times 10^{12}$ /л, гемоглобин – 131 г/л, тромбоциты – 207×10^9 /л; БХ: общий белок – 75 г/л, альбумин – 43 г/л, глюкоза – 4,8 ммоль/л, АЛАТ – 22 МЕ/л, АсАТ – 24 МЕ/л; коагулограмма: АПТВ – 27,7 с, ПТВ – 11,9 с, фибриноген – 2,61 г/л, МНО – 1,14. Артериальное давление в пределах нормы, контролируется приемом амлодипина 5 мг, валсартана 80 мг. Отмечает значительное улучшение качества жизни, прекращение ночного апноэ. Динамика снижения ИМТ представлена на рис. 7. Фото пациентки через 6 месяцев после операции – на рис. 8.

ОБСУЖДЕНИЕ

Среди пациентов, перенесших трансплантацию печени, актуальна проблема лишнего веса и гиподинамии, которые приобретают особое значение в связи с развитием стеатоза трансплантата *de novo* и возможной его дисфункцией [3, 6, 7].

Бариатрические операции в сравнении с фармакологическими способами коррекции веса сохраняют заметные преимущества по эффективности у пациентов с морбидным ожирением [14]. Взаимодействие агонистов ГПП-1 и иммуносупрессорных препаратов, а также отдаленные результаты их применения у трансплантированных пациентов требуют дальнейшего изучения [13].

В нашем наблюдении получен отчетливый положительный результат операции, проявляющийся в стабильном и существенном снижении веса, улучшении качества жизни, купировании ночного апноэ, контролируемом течении артериальной гипертензии и снижении доз гипотензивных препаратов.

Слив-резекция представляется более приемлемым вмешательством у пациентов, принимающих иммуносупрессоры, по сравнению с шунтирующими операциями, т. к. сопровождается меньшей частотой осложнений и лишена мальабсорбтивного компонента [11, 15]. Но этот вопрос требует отдельного изучения [9]. В нашем наблюдении продольная резекция не повлияла на режим дозирования такролимуса и

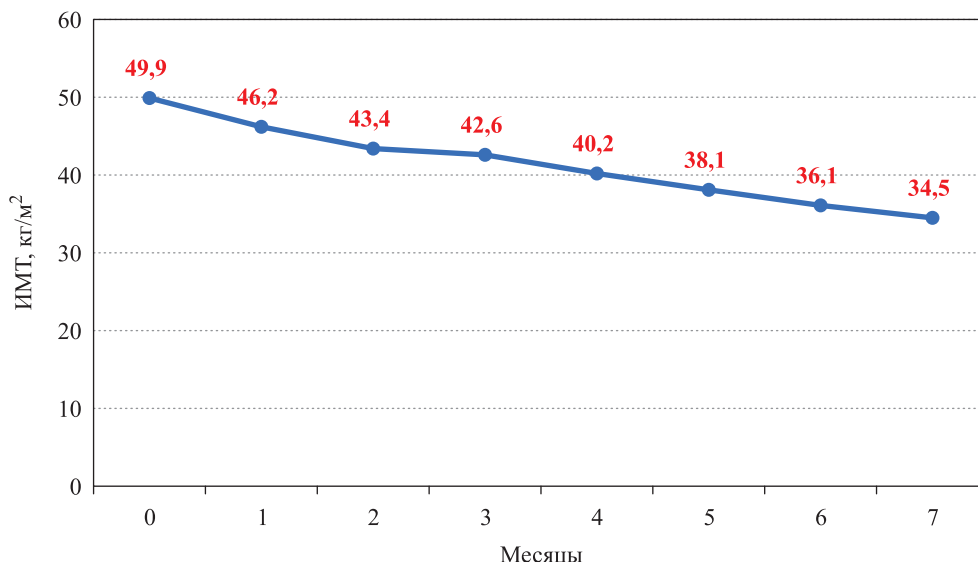


Рис. 7. Динамика снижения индекса массы тела после слив-резекции

Fig. 7. Changes in body mass index following sleeve gastrectomy

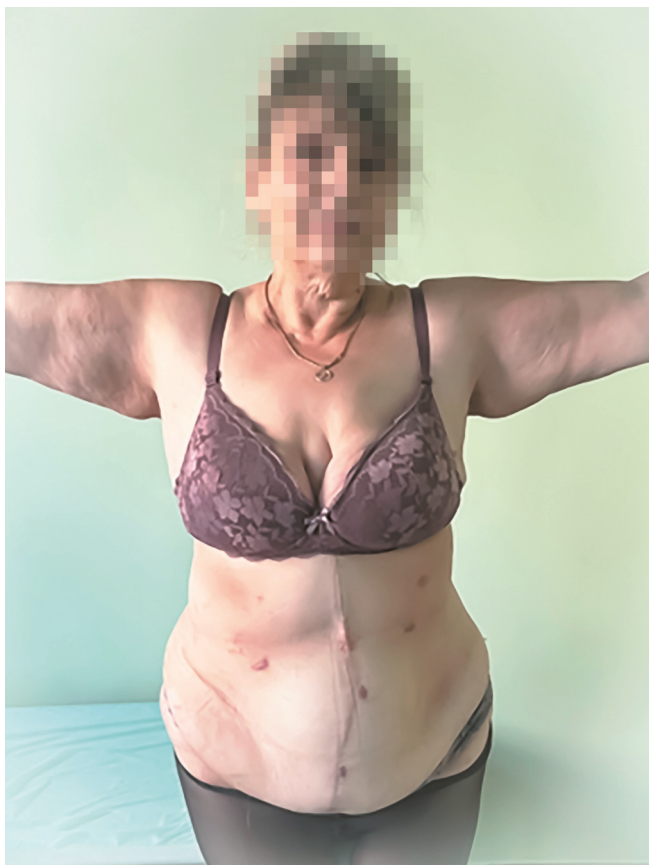

Рис. 8. Пациентка через 7 месяцев после слив-резекции. Вес – 85 кг

Fig. 8. Patient 7 months after sleeve gastrectomy (weight 85 kg)

микофеноловой кислоты, а также на концентрацию такролимуса в сыворотке крови. Это подтверждается исследованием L. Tsamalaidze et al. [12].

Даже после ряда перенесенных травматичных вмешательств в анамнезе (аднексэктомия из нижнесрединной лапаротомии, трансплантация печени, пластика передней брюшной стенки полипропиленовой сеткой по поводу большой послеоперационной грыжи) выполнение лапароскопического варианта продольной резекции желудка вполне осуществимо и безопасно, при условии последовательного введения троакаров после этапного выполнения адгезиолизиса и полипозиционной перестановки лапароскопа и инструментов. Такой вариант операции считается технически сложным из-за выраженного спаечного процесса [11].

Учитывая специфику пациентов, перенесших пересадку печени, бариатрические операции необходимо проводить в специализированных клиниках, занимающихся трансплантацией органов.

ВЫВОДЫ

1. Продольная резекция желудка (слив-резекция) после трансплантации печени является эффективным и безопасным методом лечения ожирения.
2. Смена режима дозирования такролимуса и микофеноловой кислоты после слив-резекции желудка не требуется.
3. Обширные и множественные операции на брюшной полости в анамнезе не являются противопоказанием к лапароскопическому выполнению продольной резекции желудка.

*Авторы заявляют об отсутствии конфликта интересов.
The authors declare no conflict of interest.*

СПИСОК ЛИТЕРАТУРЫ / REFERENCES

1. *García Ruiz de Gordejuela A, Ibarzabal A, Osorio J.* Bariatric surgery and solid-organ transplantation. *Transplant Proc.* 2022; 54 (1): 87–90. <https://doi.org/10.1016/j.transproceed.2021.11.008>.
2. *Diwan TS, Lee TC, Nagai S, Benedetti E, Posselt A, Bumgardner G et al.* Obesity, transplantation, and bariatric surgery: An evolving solution for a growing epidemic. *Am J Transplant.* 2020; 20 (8): 2143–2155. <https://doi.org/10.1111/ajt.15784>.
3. *Diwan TS, Rice TC, Heimbach JK, Schauer DP.* Liver transplantation and bariatric surgery: timing and outcomes. *Liver Transpl.* 2018; 24 (9): 1280–1287. <https://doi.org/10.1002/lt.25303>.
4. *Suraweera D, Dutson E, Saab S.* Liver transplantation and bariatric surgery: best approach. *Clin Liver Dis.* 2017; 21 (02): 215–230. <https://doi.org/10.1016/j.cld.2016.12.001>.
5. *Tejedor-Tejada J, Garcia-Pajares F, Safadi R, Mauriz-Barreiro V, Molina E et al.* The impact of obesity on postoperative complications and short-term survival after liver transplantation. *Eur J Gastroenterol Hepatol.* 2023; 35 (7): 782–789. <https://doi.org/10.1097/MEG.0000000000002574>.
6. *Dobrindt EM, Alex L, Saipbaev A, Öllinger R, Schöning W, Pratschke J et al.* Association between obesity after liver transplantation and steatosis, inflammation, and fibrosis of the graft. *Clin Transplant.* 2020; 34 (12): e14093. <https://doi.org/10.1111/ctr.14093>.
7. *Малиновская ЮО, Кокина КЮ, Мойсюк ЯГ, Сумцова ОВ.* Влияние поздней дисфункции трансплантата печени на физическую активность реципиентов. *Трансплантология.* 2021; 13 (4): 356–366. *Malinovskaya YuO, Kokina KYu, Moysyuk YaG, Sumtsova OV.* The impact of late liver allograft dysfunction on physical activity of liver transplant recipients. *Transplantologiya. The Russian Journal of Transplantation.* 2021; 13 (4): 356–366. <https://doi.org/10.23873/2074-0506-2021-13-4-356-366>.
8. *Lee Y, Tian C, Lovrics O, Soon MS, Doumouras AG, Anvari M et al.* Bariatric surgery before, during, and after liver transplantation: a systematic review and meta-analysis. *Surg Obes Relat Dis.* 2020; 16 (9): 1336–1347. <https://doi.org/10.1016/j.soard.2020.05.012>.
9. *Ahmed Z, Khan MA, Vazquez-Montesino LM, Ahmed A.* Bariatric surgery, obesity and liver transplantation. *Transl Gastroenterol Hepatol.* 2022; 7: 25. <https://doi.org/10.21037/tgh-2020-14>.
10. *De Barros F, Cardoso Faleiro Uba PH.* Liver transplantation and bariatric surgery: a new surgical reality: a systematic review of the best time for bariatric surgery. *Updates Surg.* 2021; 73 (5): 1615–1622. <https://doi.org/10.1007/s13304-021-01106-3>.
11. *Safavi D, Creavin B, Gallagher TK, Kelly ME.* The role of bariatric surgery in liver transplantation: timing and type. *Langenbecks Arch Surg.* 2022; 407 (8): 3249–3258. <https://doi.org/10.1007/s00423-022-02606-5>.
12. *Tsamalaidze L, Stauffer JA, Arasi LC, Villacreses DE, Franco JSS, Bowers S et al.* Laparoscopic sleeve gastrectomy for morbid obesity in patients after orthotopic liver transplant: A matched case-control study. *Obes Surg.* 2018; 28 (2): 444–450. <https://doi.org/10.1007/s11695-017-2847-7>.
13. *Shenoy A, Bloom PP.* Weight to go! – Glucagon-like peptide 1 receptor agonists in liver transplant recipients. *Liver Transpl.* 2024; 30 (2): 124–126. <https://doi.org/10.1097/LVT.0000000000000291>.
14. *Melson E, Miras AD, Papamargaritis D.* Future therapies for obesity. *Clin Med (Lond).* 2023; 23 (4): 337–346. <https://doi.org/10.7861/clinmed.2023-0144>.
15. *Sugawara Y, Hibi T.* Recent trends and new developments in liver transplantation. *Biosci Trends.* 2024; 18 (3): 206–211. <https://doi.org/10.5582/bst.2024.01176>.

*Статья поступила в редакцию 31.10.2025 г.
The article was submitted to the journal on 31.10.2025*