DOI: 10.15825/1995-1191-2021-1-112-124

ИМПЛАНТАЦИЯ ДЛИННОЙ БИОЛОГИЧЕСКОЙ ЗАПЛАТЫ ВО ВРЕМЯ КЛАССИЧЕСКОЙ КАРОТИДНОЙ ЭНДАРТЕРЭКТОМИИ ПРИ ПРОТЯЖЕННОМ АТЕРОСКЛЕРОТИЧЕСКОМ ПОРАЖЕНИИ. ОТДАЛЕННЫЕ РЕЗУЛЬТАТЫ

А.Н. Казанцев[1], М.А. Чернявский[2], Р.А. Виноградов[3, 4], В.Н. Кравчук[5, 6], Д.В. Шматов[7], А.А. Сорокин[7], С.В. Артюхов[1, 6], В.В. Матусевич[2], В.А. Порханов[2], Г.Г. Хубулава[5, 8]

[1] ГБУЗ «Городская Александровская больница», Санкт-Петербург, Российская Федерация
[2] ФГБУ «Национальный медицинский исследовательский центр имени В.А. Алмазова» Минздрава России, Санкт-Петербург, Российская Федерация
[3] ГБУЗ «НИИ – Краевая клиническая больница № 1 имени профессора С.В. Очаповского», Краснодар, Российская Федерация
[4] Кубанский государственный медицинский университет, Краснодар, Российская Федерация
[5] ФГБВОУ ВО «Военно-медицинская академия имени С.М. Кирова», Санкт-Петербург, Российская Федерация
[6] ФГБОУ ВО «Северо-Западный государственный медицинский университет имени И.И. Мечникова» Минздрава России, Санкт-Петербург, Российская Федерация
[7] Клиника высоких медицинских технологий имени Н.И. Пирогова СПбГУ, Санкт-Петербург, Российская Федерация
[8] ФГБОУ ВО «Первый Санкт-Петербургский государственный медицинский университет имени академика И.П. Павлова» Минздрава России, Санкт-Петербург, Российская Федерация

Цель. Анализ госпитальных и отдаленных результатов классической каротидной эндартерэктомии (КЭЭ) в условиях протяженного атеросклеротического поражения в сравнении с исходами этой операции при наличии локальной атеросклеротической бляшки (АСБ). **Материалы и методы.** В данное исследование за период с января 2010-го по декабрь 2020 г. вошли 148 пациентов с протяженной АСБ и гемодинамически значимым стенозом внутренней сонной артерии (ВСА). Под термином «протяженный» понималось гемодинамически значимое поражение длиною ≥5 см. Данные пациенты вошли в 1-ю группу; 2-я группа была сформирована за тот же промежуток времени из 632 больных с гемодинамически значимым стенозом длиною, не превышающей 5 см. В обеих когортах была реализована классическая каротидная эндартерэктомия с пластикой зоны реконструкции заплатой из диэпоксиобработанного ксеноперикарда. Длительность отдаленного периода составила 71,4 ± 45,6 месяца. **Результаты.** По частоте госпитальных осложнений группы были сопоставимы: смерть (группа 1 – 0,67%, n = 1; группа 2 – 0,5%, n = 3; p = 0,74; ОШ = 1,42; 95% ДИ 0,14–13,6), инфаркт миокарда (ИМ) (группа 1 – 0,67%, n = 1; группа 2 – 0,5%, n = 3; p = 0,74; ОШ = 1,42; 95% ДИ 0,14–13,6), ишемический инсульт (группа 1 – 0%; группа 2 – 0,5%, n = 3; p = 0,91; ОШ = 0,6; 95% ДИ 0,03–11,8), комбинированная конечная точка (смерть + ИМ + инсульт) (группа 1 – 1,35%, n = 2; группа 2 – 1,4%, n = 9; p = 0,74; ОШ = 0,94; 95% ДИ 0,2–4,43). По частоте отдаленных осложнений группы также были сопоставимы: смерть (группа 1 – 2,0%, n = 3; группа 2 – 2,05%, n = 13; p = 0,76; ОШ = 0,98; 95% ДИ 0,27–3,5), ИМ (группа 1 – 2,7%, n = 4; группа 2 – 2,4%, n = 15; p = 0,95; ОШ = 1,14; 95% ДИ 0,37–3,49), ишемический инсульт (группа 1 – 5,4%, n = 8; группа 2 – 5,2%, n = 33; p = 0,9; ОШ = 1,03; 95% ДИ 0,46–2,29), окклюзия и рестеноз ВСА (группа 1 – 12,8%, n = 19; группа 2 – 13,3%, n = 84; p = 0,99; ОШ = 0,96; 95% ДИ 0,56–1,63), комбинированная конечная точка (смерть + ИМ + инсульт) (группа 1 – 10,1%, n = 15; группа 2 – 9,6%, n = 61; p = 0,98; ОШ = 1,05; 95% ДИ 0,58–1,91). При анализе графиков выживаемости значимых межгрупповых различий по всем видам осложнений также не выявлено (летальный исход: p = 0,56;

Для корреспонденции: Казанцев Антон Николаевич. Адрес: 193312, Санкт-Петербург, проспект Солидарности, 4. Тел. (908) 947-47-57. E-mail: dr.antonio.kazantsev@mail.ru

Corresponding author: Anton Kazantsev. Address: 4, Prospekt Solidarnosti, St. Petersburg, 193312, Russian Federation. Phone: (908) 947-47-57. E-mail: dr.antonio.kazantsev@mail.ru

ИМ: p = 0,73; ОНМК/ТИА: p = 0,89; рестеноз/окклюзия ВСА: p = 0,82; комбинированная конечная точка: p = 0,71). Их нарастание в обеих группах шло равномерно. Однако более половины всех рестенозов и окклюзий ВСА было визуализировано в первые 6 месяцев после КЭЭ. **Заключение.** Имплантация длинной заплаты (≥5 см) не характеризуется повышением частоты развития рестенозов и всех неблагоприятных кардиоваскулярных событий на госпитальном и отдаленном этапах наблюдения.

Ключевые слова: каротидная эндартерэктомия, классическая каротидная эндартерэктомия, заплата, рестеноз, протяженное поражение, протяженная атеросклеротическая бляшка, временный шунт, гиперплазия неоинтимы.

IMPLANTATION OF A LONG BIOLOGICAL PATCH IN CLASSICAL CAROTID ENDARTERECTOMY FOR EXTENDED ATHEROSCLEROTIC LESIONS. LONG-TERM OUTCOMES

A.N. Kazantsev[1], M.A. Chernyavsky[2], R.A. Vinogradov[3, 4], V.N. Kravchuk[5, 6], D.V. Shmatov[7], A.A. Sorokin[7], S.V. Artyukhov[1, 6], V.V. Matusevich[2], V.A. Porkhanov[2], G.G. Khubulava[5, 8]

[1] Alexandrovskaya Hospital, St. Petersburg, Russian Federation
[2] Almazov National Medical Research Centre, St. Petersburg, Russian Federation
[3] Ochapovsky Regional Clinical Hospital No. 1, Krasnodar, Russian Federation
[4] Kuban State Medical University, Krasnodar, Russian Federation
[5] Kirov Military Medical Academy, St. Petersburg, Russian Federation
[6] Mechnikov North-Western State Medical University, St. Petersburg, Russian Federation
[7] St. Petersburg State University, St. Petersburg, Russian Federation
[8] Pavlov First St. Petersburg State Medical University, St. Petersburg, Russian Federation

Objective: to analyze the in-hospital and long-term outcomes of classical carotid endarterectomy (CEE) in extended atherosclerotic lesions in comparison with the outcomes of this operation in local atherosclerotic plaque (AP). **Materials and Methods.** This study, which lasted from January 2010 to December 2020, included 148 patients with extended AP and hemodynamically significant internal carotid artery (ICA) stenosis. The term "extended" was understood as a hemodynamically significant lesion ≥5 cm long. These patients made up Group 1. Group 2 was formed over the same period of time from 632 patients with hemodynamically significant stenosis <5 cm long. In both cohorts, CEE with repair of the reconstruction zone with a diepoxide-treated xenopericardial patch was performed. Long-term follow-up was 71.4 ± 45.6 months. **Results.** The groups were comparable in terms of frequency of in-hospital complications: death (group 1: 0.67%, n = 1; group 2: 0.5%, n = 3; p = 0.74; OR = 1.42; 95% CI 0.14–13.6), myocardial infarction (MI) (group 1: 0.67%, n = 1; group 2: 0.5%, n = 3; p = 0.74; OR = 1.42; 95% CI 0.14–13.6), ischemic stroke (group 1: 0%; group 2: 0.5%, n = 3; p = 0.91; OR = 0.6; 95% CI 0.03–11.8), combined endpoint (death + MI + stroke) (group 1: 1.35%, n = 2; group 2: 1.4%, n = 9; p = 0.74; OR = 0.94; 95% CI 0.2–4.43). The groups were also comparable in terms of frequency of long-term complications: death (group 1: 2.0%, n = 3; group 2: 2.05%, n = 13; p = 0.76; OR = 0.98; 95% CI 0.27–3.5), MI (group 1: 2.7%, n = 4; group 2: 2.4%, n = 15; p = 0.95; OR = 1.14; 95% CI 0.37–3.49), ischemic stroke (group 1: 5.4%, n = 8; group 2: 5.2%, n = 33; p = 0.9; OR = 1.03; 95% CI 0.46–2.29), ICA occlusion and restenosis (group 1: 12.8%, n = 19; group 2: 13.3%, n = 84; p = 0.99; OR = 0.96; 95% CI 0.56–1.63), combined endpoint (death + MI + stroke) (group 1: 10.1%, n = 15; group 2: 9.6%, n = 61; p = 0.98; OR = 1.05; 95% CI 0.58–1.91). Analysis of survival graphs revealed no significant intergroup differences for all types of complications (lethal outcome: p = 0.56; MI: p = 0.73; stroke/mini-stroke: p = 0.89; ICA restenosis/occlusion: p = 0.82; combined end point: p = 0.71). Their increase was uniform in both groups. However, more than half of all ICA restenoses and occlusions were visualized in the first 6 months after CEE. **Conclusion.** Implantation of a long patch (≥5 cm) is not characterized by increased incidence of restenosis and all adverse cardiovascular events during in-hospital and long-term follow-up.

Keywords: carotid endarterectomy, classical carotid endarterectomy, patch, restenosis, extended lesion, extended atherosclerotic plaque, temporary shunt, neointimal hyperplasia.

ВВЕДЕНИЕ

Каротидная эндартерэктомия (КЭЭ) уже давно стала повседневной операцией в сосудистых стационарах [1–5]. При этом, несмотря на весь арсенал методов реконструкции, действующие отечественные рекомендации рассматривают только два вида КЭЭ как эталонные: 1) эверсионная; 2) классическая с пластикой зоны реконструкции заплатой [1]. При этом для выбора техники вмешательства у каждого конкретного пациента достаточно учитывать только предпочтения оперирующего хирурга и опыт медицинского учреждения [1]. Однако если со стандартным объемом поражения оба метода зарекомендовали себя как эффективные и безопасные, то при наличии протяженной атеросклеротической бляшки (АСБ) традиционные виды реконструкции не всегда могут быть оправданы [6–8]. К аналогам операции, позволяющим добиться уверенного эффекта реваскуляризации в этих условиях, относятся: протезирование внутренней сонной артерии (ВСА), формирование новой бифуркации, аутоартериальная реконструкция, аутотрансплантация ВСА [6, 7, 9, 10]. Но в некоторых случаях оперирующая бригада может иметь более консервативные взгляды на выбор вида КЭЭ, отдавая предпочтение классической технике. К тому же не всегда имеется протез, а аутовена может быть сохранена для будущей коронарной реваскуляризации. Однако известно, что поверхность артерии после эндартерэктомии характеризуется выраженным воспалительным процессом, риском пристеночного тромбоза и высокой вероятностью прогрессирования гиперплазии неоинтимы, что может вызвать раннюю потерю просвета сосуда [11]. Но крупных рандомизированных исследований по этому поводу не проводилось, в результате чего данное заключение имеет статус «мнения», а не постулата [1]. Таким образом остается неясной долгосрочная проходимость зоны реконструкции после имплантации длинной заплаты в условиях наличия протяженной АСБ. Ответ на этот вопрос можно получить, лишь сравнив отдаленные результаты таких операций с итогами традиционной классической КЭЭ при локальном атеросклеротическом поражении.

Целью настоящего исследования стал анализ госпитальных и отдаленных результатов классической КЭЭ в условиях протяженного атеросклеротического поражения в сравнении с исходами этой операции при наличии локальной АСБ.

МАТЕРИАЛЫ И МЕТОДЫ

В данное когортное, сравнительное, ретроспективное, открытое исследование за период с января 2010-го по декабрь 2020 г. вошло 148 пациентов с протяженной АСБ и гемодинамически значимым стенозом ВСА. Под термином «протяженный» (ввиду отсутствия определения и градации размеров АСБ в действующих рекомендациях) понималось гемодинамически значимое поражение ОСА-ВСА длиною ≥5 см (ввиду того, что стандартный размер заплаты не превышает 5 см) (рис. 1). Данные пациенты

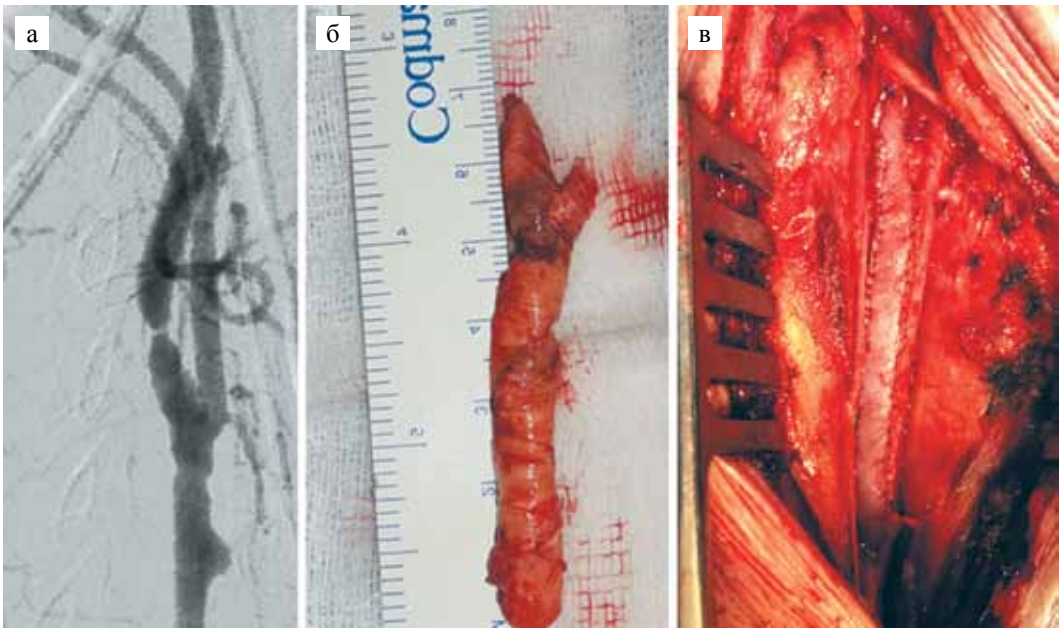

Рис. 1. Клинический пример наличия протяженного атеросклеротического поражения: а – ангиография правой каротидной бифуркации (стеноз ВСА 90%); б – удаленная атеросклеротическая бляшка длиною 7 см; в – имплантированная заплата из диэпоксиобработанного ксеноперикарда

Fig. 1. A clinical example of the presence of an extended atherosclerotic lesion: a – right carotid bifurcation CT angiography (90% ICA stenosis); б – removed atherosclerotic plaque, 7 cm long; в – diepoxide-treated xenopericardial implanted patch

вошли в 1-ю группу; 2-я группа была сформирована за тот же промежуток времени из 632 больных с гемодинамически значимым стенозом длиною, не превышающей 5 см. В обеих когортах была реализована классическая каротидная эндартерэктомия с пластикой зоны реконструкции заплатой из диэпоксиобработанного ксеноперикарда. Выбор в пользу классической КЭЭ осуществлялся на основании национальных рекомендаций, согласно которым решение в пользу того или иного вида реваскуляризации осуществляется, исходя из предпочтений и опыта оперирующего хирурга.

Критериями включения стали: 1) показания для КЭЭ согласно действующим рекомендациям. Критериями исключения стали: 1) противопоказания к КЭЭ согласно действующим рекомендациям; 2) наличие патологии, лимитирующей наблюдения за пациентом в отдаленном периоде наблюдения.

Стратификации риска развития послеоперационных осложнений и выраженность коморбидного фона оценивались по шкале EuroSCORE II. Тяжесть коронарного атеросклероза рассчитывалась при помощи интерактивного калькулятора SYNTAX Score (www.syntaxscore.com). По тяжести поражения на основании данного калькулятора выделяется следующая градация: низкий уровень поражения (≤22 баллов), промежуточный (23–32 балла) и тяжелый (≥33 баллов).

Визуализация атеросклеротического поражения брахиоцефальных артерий осуществлялась с помощью ультразвуковой доплерографии транскраниальных артерий (УЗДГ), цветового триплексного сканирования брахиоцефальных артерий (ТСБЦА) (с использованием линейного датчика с частотой 7–7,5 МГц) на аппаратах «MySono U6-RUS» (Samsung Electronics), «Philips Affiniti 30». При выявлении значимого стеноза по данным ТС БЦА, увеличении скорости кровотока по данным УЗДГ, наличии нестабильной АСБ в ВСА проводилась мультиспиральная компьютерная томография с ангиографией (МСКТ АГ). Степень стеноза определялась по классификации NASCET.

Компенсаторные возможности церебрального кровотока во время КЭЭ оценивались следующим образом. При уровне систолического артериального давления (САД) ≤160 мм рт. ст. выполнялось фармакологическое повышение последнего до 190–200 мм рт. ст. Затем внутривенно вводилось 5 тысяч ЕД гепарина, осуществлялось пережатие артерий. Производилось инвазивное измерение ретроградного давления в ВСА. При уровне АД менее 60% от системного применялся временный шунт (ВШ).

Под контрольными точками понималось развитие таких неблагоприятных кардиоваскулярных событий, как летальный исход, инфаркт миокарда (ИМ), острое нарушение мозгового кровообращения / транзиторная ишемическая атака (ОНМК/ТИА), тромбоз зоны реконструкции, кровотечение типа 3b и выше по шкале Bleeding Academic Research Consortium (BARC), комбинированная конечная точка (смерть + ОНМК/ТИА + геморрагичсекая трансформация + ИМ), рестеноз ВСА, окклюзия ВСА. Визуализация зоны реконструкции выполнялась посредством УЗДГ на 3-и сутки после операции. Информация о состоянии пациентов в отдаленном периоде была получена путем телефонного анкетирования и вызова больных в клинику для осмотра сердечно-сосудистым хирургом, кардиологом, неврологом, проведения контрольной визуализации зоны реконструкции посредством УЗДГ и при необходимости – МСКТ АГ. Длительность отдаленного периода составила 71,4 ± 45,6 месяца.

Исследование выполнялось в соответствии со стандартами надлежащей клинической практики (Good Clinical Practice) и принципами Хельсинкской декларации.

Определение типа распределения осуществлялось с помощью критерия Колмогорова–Смирнова. Сравнение групп проводили с применением критерия Манна–Уитни и хи-квадрата Пирсона с поправкой Йетса. Графики выживаемости строились на основе анализа Каплана–Мейера. Сравнение графиков производилось при помощи Logrank test. Различия оценивались как значимые при $p < 0,05$. Результаты исследований обработаны при помощи пакета прикладных программ Graph Pad Prism (www.graphpad.com).

По всем клинико-анамнестическим показателям группы были сопоставимы. Подавляющее большинство представляло мужской пол и пожилой возраст. Каждый пятый перенес ИМ и чрескожное коронарное вмешательство (ЧКВ) в анамнезе. В четверти случаев был диагностирован мультифокальный атеросклероз (МФА) с гемодинамически значимыми стенозами в трех артериальных бассейнах. Более чем в половине наблюдений стеноз был симптомным. По данным интерактивного калькулятора EuroSCORE II тяжесть коморбидного фона в представленной выборке соответствовала среднему уровню (табл. 1).

РЕЗУЛЬТАТЫ

По данным ангиографии брахиоцефальных артерий группы были сопоставимы по большинству показателей. Степень стеноза ВСА чаще всего превышала 80%, у каждого пятого была визуализирована нестабильная АСБ. При этом протяженность поражения была статистически больше в 1-й группе. Выраженность стенозирования коронарного русла по расчетам интерактивного калькулятора SYNTAX score соответствовала легкой степени (табл. 2).

Отдельное внимание необходимо уделить периоперационным характеристикам. Ожидаемо по по-

казателю времени пережатия 1-я группа продемонстрировала наибольшие значения (рис. 2). В 9 случаях данный показатель превысил 60 минут (максимально 73 минуты). В ситуации превышения времени пережатия рубеж в 50 минут и невозможности запустить кровоток мы устанавливали ВШ (несмотря на удовлетворительные показатели ретроградного давления исходно), что позволило избежать развития интраоперационного ишемического инсульта. Данная тенденция отразилась и на том, что статистически чаще ВШ применялся в 1-й группе (табл. 2).

По частоте послеоперационных осложнений группы не имели различий. В первой группе летальный исход развился на 9-е сутки после операции. АСБ в ВСА распространялась выше подъязычного нерва, что вызвало необходимость в пересечении языкогло-

Таблица 1

Сравнительная клинико-анамнестическая характеристика групп пациентов

Comparative clinical and anamnestic characteristics of patient groups

Показатель	Группа 1 (поражение ≥5 см)	Группа 2 (поражение <5 см)	p	ОШ	95% ДИ
	n = 148	n = 632			
Возраст, M ± m, лет	65,2 ± 5,3	64,8 ± 5,1	0,35	–	–
Мужской пол, n (%)	94 (63,5)	406 (64,2)	0,94	0,96	0,66–1,40
СН I–II ФК, n (%)	61 (41,2)	249 (39,4)	0,75	1,07	0,74–1,55
ПИКС, n (%)	27 (18,2)	117 (18,5)	0,96	0,98	0,61–1,56
ХОБЛ, n (%)	4 (2,7)	13 (2,05)	0,86	1,32	0,42–4,11
МФА с гемодинамически значимым поражением трех артериальных бассейнов, n (%)	36 (24,3)	155 (24,5)	0,95	0,98	0,65–1,50
СД, n (%)	15 (10,1)	71 (11,2)	0,81	0,89	0,49–1,60
ХПН, n (%)	5 (3,4)	20 (3,2)	0,89	1,07	0,39–2,90
ФВ ЛЖ, M ± m, %	59,1 ± 3,7	58,8 ± 4,2	0,11	–	–
Аневризма левого желудочка, n (%)	1 (0,7)	3 (0,5)	0,74	1,42	0,14–13,82
EuroSCORE II, M ± m	2,6 ± 0,4	2,5 ± 0,3	0,26	–	–
ЧКВ в анамнезе, n (%)	35 (23,6)	147 (23,2)	0,99	1,02	0,67–1,55
КШ в анамнезе, n (%)	2 (1,35)	9 (1,4)	0,74	0,94	0,20–4,43
ОНМК/ТИА в анамнезе, n (%)	89 (60,1)	394 (62,3)	0,68	0,91	0,63–1,31

Примечание. СН – сердечная недостаточность; ФК – функциональный класс; ПИКС – постинфарктный кардиосклероз; СД – сахарный диабет; ХОБЛ – хроническая обструктивная болезнь легких; ХПН – хроническая почечная недостаточность; МФА – мультифокальный атеросклероз; ФВ ЛЖ – фракция выброса левого желудочка; ЧКВ – чрескожное коронарное вмешательство; КШ – коронарное шунтирование; ОНМК – острое нарушение мозгового кровообращения; ТИА – транзиторная ишемическая атака.

Note. СН – heart failure; ФК – functional class; ПИКС – postinfarction cardiosclerosis; СД – diabetes mellitus; ХОБЛ – chronic obstructive pulmonary disease; ХПН – chronic renal failure; МФА – multifocal atherosclerosis; ФВ ЛЖ – ejection fraction left ventricle; ЧКВ – percutaneous coronary intervention; КШ – coronary artery bypass grafting; ОНМК – acute cerebrovascular accident; ТИА – transient ischemic attack.

Таблица 2

Ангиографические и периоперационные характеристики

Angiographic and perioperative characteristics

Показатель	Группа 1 (поражение ≥5 см)	Группа 2 (поражение <5 см)	p	ОШ	95% ДИ
	n = 148	n = 632			
% стеноза ВСА	81,3 ± 5,1	82,6 ± 6,3	0,24	–	–
Нестабильная АСБ, n (%)	34 (22,9)	148 (23,4)	0,99	0,97	0,63–1,49
Длина АСБ, M ± m	7,1 ± 1,2	3,3 ± 1,1	0,001	–	–
SYNTAX score с учетом реваскуляризации миокарда в анамнезе, M ± m	15,1 ± 3,5	16,2 ± 3,2	0,38	–	–
Время пережатия ВСА, мин	51,5 ± 6,6	27,0 ± 2,7	0,03	–	–
Установка ВШ	23 (15,5)	57 (9,0)	0,02	1,85	1,10–3,12

Примечание. ВСА – внутренняя сонная артерия; АСБ – атеросклеротическая бляшка; ВШ – временный шунт.

Note. ВСА – internal carotid artery; АСБ – atherosclerotic plaque; ВШ – temporary shunt.

точного сплетения для выделения ВСА. У больного имелась дисфагия с контралатеральной стороны, как исход ишемического инсульта. Вмешательство с ипсилатеральной стороны привело к тотальной дисфагии. В послеоперационном периоде на фоне невозможности проглатывать пищу больному наложена гастростома. Тем не менее на 9-е сутки пациент попытался самостоятельно проглотить кашу, что привело к обструкции дыхательных путей и длительной асфиксии с остановкой сердечной деятельности.

Причиной летальных исходов во 2-й группе стали: у 1 пациента – полушарный ишемический инсульт в результате отслойки интимы дистальнее зоны реконструкции с дальнейшим тромбозом ВСА; у двух других – геморрагическая трансформация.

Все интраоперационные нефатальные ишемические ОНМК (n = 3) – только во 2-й группе у больных, которым был установлен ВШ. Вероятной причиной явилась дистальная эмболия. Причиной ИМ в обеих группах стал тромбоз стента в коронарной артерии, потребовавший проведения повторной незапланированной реваскуляризации с успешным исходом (табл. 3).

В отдаленном периоде наблюдения значимых межгрупповых различий по частоте развития осложнений также не выявлено. Все ОНМК/ТИА были получены на фоне развития гемодинамически значимого рестеноза ВСА через 9,5 ± 3,7 месяца после КЭЭ. Во всех случаях была выполнена незапланированная реваскуляризация головного мозга в объеме реКЭЭ (группа 1 – 40%, n = 6; группа 2 – 36,7%, n = 25; p = 0,95; ОШ = 1,14; 95% ДИ = 0,36–3,60) или КАС (группа 1 – 60%, n = 9; группа 2 – 63,2%, n = 43; p = 0,95; ОШ = 0,87; 95% ДИ = 0,27–2,74) (табл. 4).

При анализе графиков выживаемости значимых межгрупповых различий по всем видам осложнений также не выявлено (летальный исход: p = 0,56; ИМ: p = 0,73; ОНМК/ТИА: p = 0,89; рестеноз/окклюзия ВСА: p = 0,82; комбинированная конечная точка: p = 0,71). Их нарастание в обеих группах шло равномерно (рис. 3–7). Однако более половины всех рестенозов и окклюзий ВСА было визуализировано в первые полгода после КЭЭ. По результатам гистологического исследования после реализованных реКЭЭ причиной потери просвета сосуда стала гиперплазия неоинтимы (рис. 6).

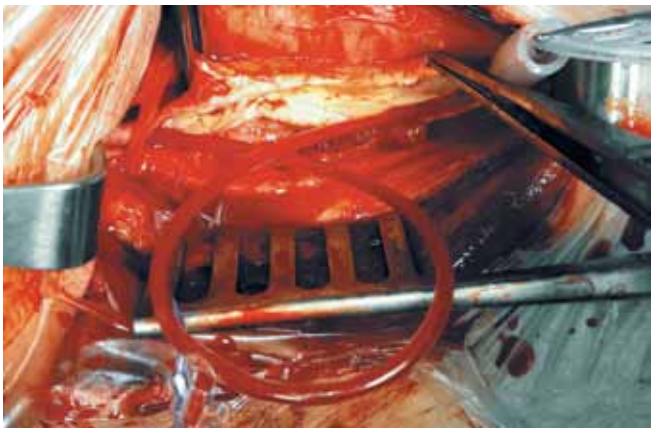

Рис. 2. Установленный временный шунт у пациента с протяженным атеросклеротическим поражением

Fig. 2. Installed temporary shunt in a patient with extended atherosclerotic lesion

ОБСУЖДЕНИЕ

Результаты настоящего исследования показали, что имплантация длинной заплаты при протяженном атеросклеротическом поражении не превышает риски развития рестеноза в зоне реконструкции относительно классической КЭЭ с локальной АСБ. Однако следует отметить, что в отдаленном периоде во всей выборке наблюдается рост частоты потери просвета

Таблица 3

Госпитальные результаты

In-hospital outcomes

Показатель	Группа 1 (поражение ≥5 см)	Группа 2 (поражение <5 см)	p	ОШ	95% ДИ
	n = 148	n = 632			
Смерть, n (%)	1 (0,67)	3 (0,5)	0,74	1,42	0,14–13,6
ИМ (нефатальные), n (%)	1 (0,67)	3 (0,5)	0,74	1,42	0,14–13,6
ОНМК/ТИА (нефатальные), n (%)	0	3 (0,5)	0,91	0,60	0,03–11,8
Кровотечение типа 3b и выше по шкале BARC, n (%)	1 (0,67)	4 (0,63)	0,60	1,06	0,11–9,63
Тромбоз ВСА, n (%)	0	1 (0,15)	0,42	1,41	0,05–35,0
Комбинированная конечная точка, n (%)	2 (1,35)	9 (1,4)	0,74	0,94	0,20–4,43

Примечание. ИМ – инфаркт миокарда; ОНМК – острое нарушение мозгового кровообращения; ТИА – транзиторная ишемическая атака; ВСА – внутренняя сонная артерия.

Note. ИМ – myocardial infarction; stroke – acute cerebrovascular accident; ТИА – transient ischemic attack; ВСА – internal carotid artery.

сосуда, достигающий 13,2% (n = 103). И именно это условие стало решающем в формировании вторичных ишемических событий в головном мозге, в ряде случаев закончившихся летальным исходом. Такая тенденция широко известна и уже неоднократно обсуждалась в крупных исследованиях и метаанализах [12–16]. Наиболее вероятной причиной, по мнению ряда авторов, является искажение физических характеристик потока крови с образованием зон застоя и турбулентности, что провоцирует усиленную гиперплазию неоинтимы уже через полгода после КЭЭ (рис. 6) [17–19].

Также необходимо учитывать и технические ошибки/погрешности первичного вмешательства. Кровотечение из зоны анастомоза после пуска кровотока нередко требует наложения дополнительных одиночных швов, которые могут «заузить» просвет артерии [17, 18]. Однако, по мнению других авторов,

Таблица 4

Осложнения отдаленного периода наблюдения

Long-term follow-up complications

Показатель	Группа 1 (поражение ≥5 см)	Группа 2 (поражение <5 см)	p	ОШ	95% ДИ
	n = 148	n = 632			
Смерть, n (%)	3 (2,0)	13 (2,1)	0,76	0,98	0,27–3,50
ИМ (нефатальные), n (%)	4 (2,7)	15 (2,4)	0,95	1,14	0,37–3,49
ОНМК/ТИА (нефатальные), n (%)	8 (5,4)	33 (5,2)	0,90	1,03	0,46–2,29
Рестеноз ВСА >60%, n (%)	15 (10,1)	68 (10,7)	0,94	0,93	0,51–1,68
Повторная незапланированная реваскуляризация головного мозга (реКЭЭ, КАС), n (%)	15 (10,1)	68 (10,7)	0,94	0,93	0,51–1,68
Окклюзия ВСА, n (%)	4 (2,7)	16 (2,5)	0,86	1,06	0,35–3,24
Окклюзий и рестенозов всего, n (%)	19 (12,8)	84 (13,3)	0,99	0,96	0,56–1,63
Комбинированная конечная точка, n (%)	15 (10,1)	61 (9,6)	0,98	1,05	0,58–1,91

Примечание. ИМ – инфаркт миокарда; ОНМК – острое нарушение мозгового кровообращения; ТИА – транзиторная ишемическая атака; ВСА – внутренняя сонная артерия; реКЭЭ – рекаротидная эндартерэктомия; КАС – каротидная ангиопластика со стентированием.

Note. ИМ – myocardial infarction; ОНМК – acute cerebrovascular accident; ТИА – transient ischemic attack; ВСА – internal carotid artery; реКЭЭ – repeated carotid endarterectomy; КАС – carotid angioplasty and stenting.

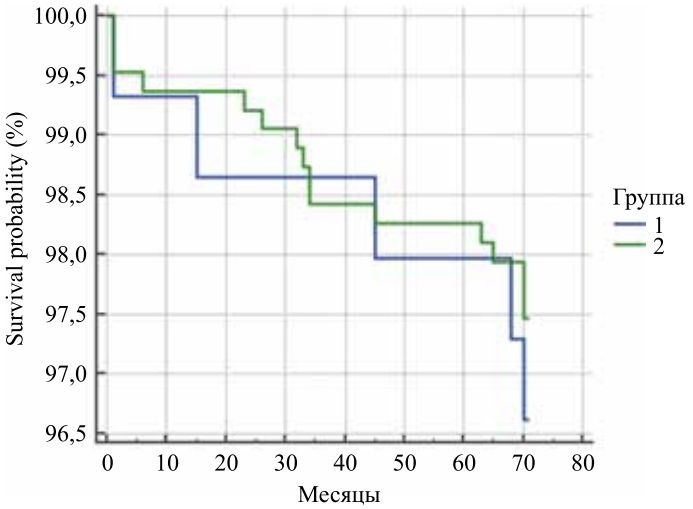

Number at risk

Group: 1

148 147 146 146 146 145 145 143 0

Group: 2

632 628 628 626 622 621 621 616 0

Рис. 3. Выживаемость, свободная от летального исхода

Fig. 3. Death-free survival

еще одной причиной развития рестеноза является имплантация слишком широкой заплаты, что приведет к увеличению объема каротидной луковицы [20]. Из законов физики известно, что в ситуации, когда размер приносящего сосуда больше суммарного размера выносящих сосудов, увеличивается гидродинамическое сопротивление, формируются условия для застоя крови и тромбоза [20]. Такие обстоятельства, бесспорно, приведут к развитию рестеноза и даже окклюзии [20]. Выходом из ситуации может стать применение методов компьютерного моделирования [17–19]. Так, в будущем для выбора персонифицированной техники реконструкции, сопряженной с низкими рисками потери просвета артерии, доопе-

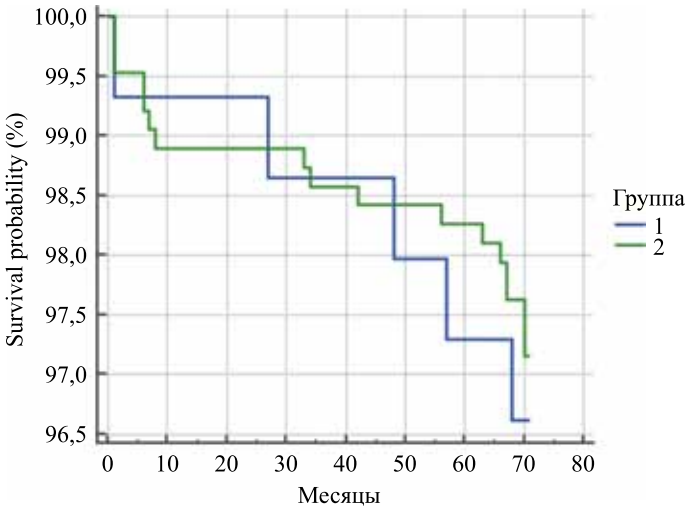

Number at risk

Group: 1	148	147	147	146	146	145	144	143	0
Group: 2	632	625	625	625	623	622	621	614	0

Рис. 4. Выживаемость, свободная от инфаркта миокарда

Fig. 4. Myocardial infarction-free survival

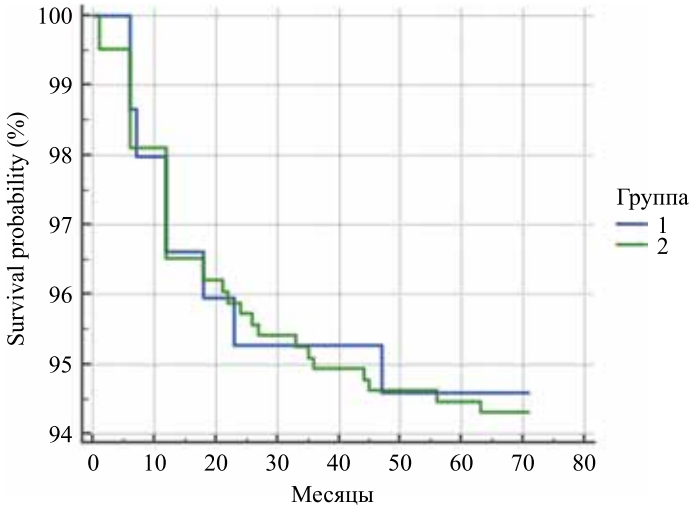

Number at risk

Group: 1	148	145	142	141	141	140	140	140	0
Group: 2	632	620	608	603	600	598	597	596	0

Рис. 5. Выживаемость, свободная от ишемического инсульта

Fig. 5. Ischemic stroke-free survival

рационно для каждого конкретного пациента будет строиться компьютерная модель его каротидной бифуркации [17–19]. Далее благодаря проецированию различных методов КЭЭ, а также виртуальной имплантации заплат разной ширины можно будет определить вид реконструкции, который приведет к минимальным изменениям физических показателей гемодинамики и станет наиболее предпочтительным для данного больного [17–19]. На сегодня же выбор вида операции осуществляется лишь на основе предпочтений хирурга, что не соответствует принципам персонифицированной медицины [1]. Такие действия можно охарактеризовать как «наугад», ведь оператор не знает, какие физические изменения последуют

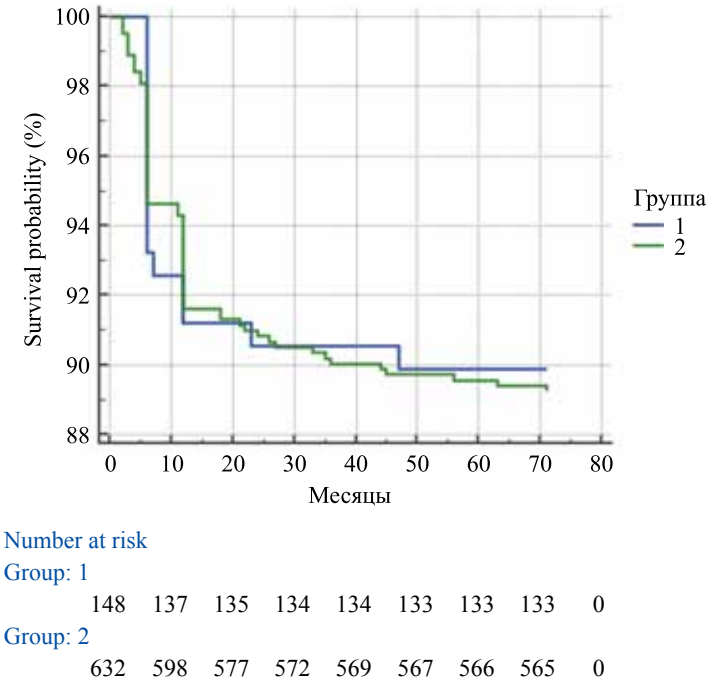

Рис. 6. Выживаемость, свободная от рестеноза/окклюзии ВСА

Fig. 6. ICA restenosis/occlusion-free survival

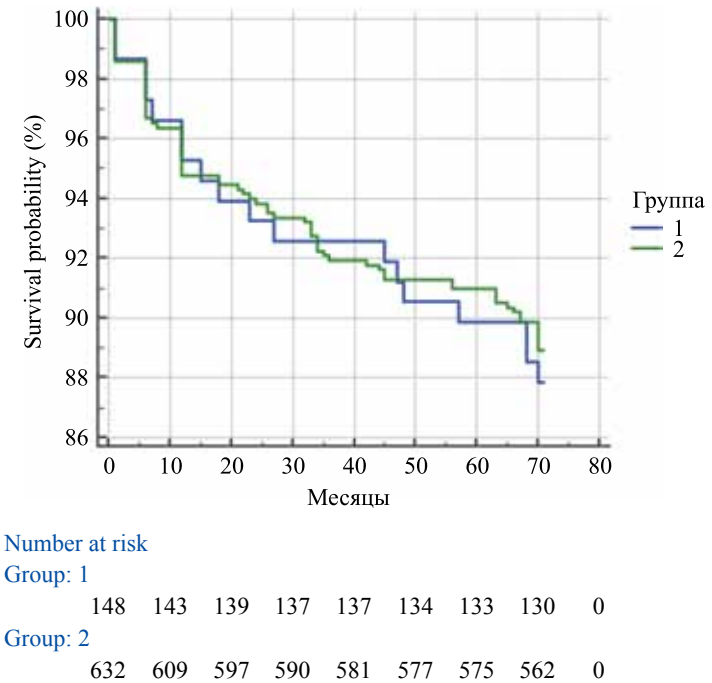

Рис. 7. Выживаемость, свободная от комбинированной конечной точки

Fig. 7. Combined endpoint-free survival

после применения этого вида реконструкции. Внешне пластика будет выглядеть идеально, при этом на гидродинамическом уровне возможны резкие сдвиги гомеостаза потоков в пользу турбулентного характера [17, 18]. Поэтому консервативная «замкнутость» хирурга на наиболее распространенных видах КЭЭ должна искореняться в современной медицине. Сосудистый хирург должен обладать всем арсеналом имеющихся видов вмешательства для прецизионного выбора наиболее оптимального. В условиях возможностей компьютерной ассистенции такой подход приведет к снижению частоты развития потери просвета сосуда с повышением качества жизни каждого конкретного пациента [17, 18]. Помимо этого, известно, что во все времена существовал человеческий фактор и внешние субъективные процессы, начиная от неприятностей в семье, заканчивая гормональным фоном, которые могут оказать воздействие на психику даже самого опытного профессионала, ведь хирург не робот. Таким образом, в условиях настоящего технического оснащения, до тех пор пока компьютерное моделирование не станет рутинным методом, применяемым в сосудистой хирургии персонифицированно, выбор стратегии реваскуляризации должен осуществляться не на основе предпочтений оперирующего хирурга, как это описывают рекомендации, а только мультидисциплинарным консилиумом.

Генетики же, в свою очередь, добавляют наследственный компонент предрасположенности к рестенозу [21, 22]. Ведь гемодинамика в зоне реконструкции изменяется у всех, а потеря просвета сосуда диагностируется фактически только у каждого десятого (табл. 4). По мнению ученых, наличие некоторых генов и в будущем их прецизионное выключение позволит избежать активации условий потери просвета сосуда, что приведет к оптимизации отдаленных результатов классической КЭЭ [21, 22]. Однако сегодня таких инструментов влияния пока не существует.

Обобщая результаты нашей работы, следует еще раз подчеркнуть, что длина поражения не влияет на частоту развития госпитальных и отдаленных осложнений. Однако протяженная пластика объективно требует большего времени пережатия артерий. Длительная ишемия головного мозга может привести к формированию интраоперационного инсульта, что должно снижать интерес к имплантации длинной заплаты. Действующие рекомендации не сообщают о максимальном безопасном времени пережатия ВСА. Исследований по изучению этого показателя также не проводилось. Выходом из ситуации может стать применение церебральной оксиметрии на всем протяжении КЭЭ. Но не все медицинские учреждения имеют необходимое оборудование, ограничиваясь, как и мы, измерением ретроградного давления или пробой Матаса [23–26]. К тому же, по мнению ряда авторов, и измерение ретроградного давления во ВСА, и церебральная оксиметрия не позволяют с высокой точностью определить толерантность головного мозга к ишемии. В некоторых исследованиях было продемонстрировано, что в условиях применения данных методов, при наличии оптимальных показателей все равно фиксировались интраоперационные ОНМК [27–31]. Учитывая эти данные, в своей практике, если пережатие ВСА длилось более 50 минут, мы прерывали выполнение анастомоза для установки ВШ. В рамках нашего исследования этот шаг не сопровождался развитием ишемического инсульта, что подчеркнуло эффективность и безопасность этой процедуры. Однако все же при наличии навыков реализации других видов реконструкции, требующих меньшего времени пережатия ВСА (протезирование ВСА, формирование новой бифуркации, аутоартериальная реконструкция, аутотрансплантация ВСА), следует отказаться от реализации классической КЭЭ [6, 7, 10]. Ведь сама установка ВШ сопровождается высокой вероятностью диссекции артерии, дистальной эмболии, ишемического ОНМК и «немых» инсультов [31–35]. Таким образом более оправданно избегать указанных рисков, рассматривая возможные аналоги вмешательства, сопровождающиеся меньшей вероятностью развития неблагоприятных кардиоваскулярных событий.

ЗАКЛЮЧЕНИЕ

Имплантация длинной заплаты (≥5 см) не характеризуется повышением частоты развития рестенозов и всех неблагоприятных кардиоваскулярных событий на госпитальном и отдаленном этапах наблюдения. Для профилактики развития интраоперационных ОНМК в результате длительного пережатия ВСА необходимо применение ВШ. При наличии навыков выполнения других видов КЭЭ, сопряженных с меньшими рисками развития осложнений и рестенозов в отдаленном периоде наблюдения, более оправданно отказаться от реализации классической КЭЭ в их пользу при протяженном атеросклеротическом поражении.

Авторы заявляют об отсутствии конфликта интересов.
The authors declare no conflict of interest.

СПИСОК ЛИТЕРАТУРЫ / REFERENCES

1. Национальные рекомендации по ведению пациентов с заболеваниями брахиоцефальных артерий. *Ангиология и сосудистая хирургия*. 2013; (19) 2: 4–68. National guidelines for the management of patients with brachiocephalic artery disease. *Angiology and vascular surgery*. 2013; (19) 2: 4–68.
2. *Покровский АВ, Белоярцев ДФ.* Значение каротидной эндартерэктомии в предупреждении ишемических

повреждений головного мозга. *Журнал неврологии и психиатрии им. С.С. Корсакова.* 2015; 115 (9-2): 4–14. *Pokrovsky AV, Beloyartsev DF.* The value of carotid endarterectomy in the prevention of ischemic brain damage. *Journal of Neurology and Psychiatry. S.S. Korsakov.* 2015; 115 (9-2): 4–14. [In Russ, English abstract]. doi: 10.17116/jnevro2015115924-14.

3. *Казанцев АН, Черных КП, Лидер РЮ, Заркуа НЭ, Кубачев КГ, Багдавадзе ГШ и др.* Гломус-сберегающая каротидная эндартерэктомия по А.Н. Казанцеву. Госпитальные и среднеотдаленные результаты. *Патология кровообращения и кардиохирургия.* 2020; 24 (3): 70–79. *Kazantsev AN, Chernykh KP, Leader RYu, Zarkua NE, Kubachev KG, Bagdavadze GSh et al.* Glomus-sparing carotid endarterectomy according to A.N. Kazantsev. Hospital and mid-term results. *Circulatory pathology and cardiac surgery.* 2020; 24 (3): 70–79. [In Russ, English abstract]. doi: 10.21688/1681-3472-2020-3-70-79.
4. *Виноградов РА, Закеряев АБ.* Особенности хирургии внутренних сонных артерий при сочетании критического стеноза и патологической извитости. *Бюллетень НЦССХ им. А.Н. Бакулева РАМН. Сердечно-сосудистые заболевания*. 2018; 19 (3): 305–312. *Vinogradov RA, Zakeryaev AB.* Features of surgery of the internal carotid arteries with a combination of critical stenosis and pathological tortuosity. *Bulletin of the A.N. Bakuleva RAMS. Cardiovascular diseases.* 2018; 19 (3): 305–312. [In Russ, English abstract]. doi: 10.24022/1810-0694-2018-19-3-305-312.
5. *Казанцев АН, Тарасов РС, Бурков НН, Шабаев АР, Лидер РЮ, Миронов АВ.* Каротидная эндартерэктомия: трехлетние результаты наблюдения в рамках одноцентрового регистра. *Ангиология и сосудистая хирургия.* 2018; 24 (3): 101–108. *Kazantsev AN, Tarasov RS, Burkov NN, Shabaev AR, Leader RYu, Mironov AV.* Carotid endarterectomy: three-year follow-up in a single-center registry. *Angiology and vascular surgery.* 2018; 24 (3): 101–108. [In Russ, English abstract].
6. *Покровский АВ, Зотиков АЕ, Адырхаев ЗА, Тимина ИЕ, Кожанова АВ, Краснощекова ЛС и др.* Формирование «новой бифуркации» у больных с пролонгированным атеросклеротическим поражением ВСА. *Атеротромбоз.* 2018; 2: 141–146. *Pokrovsky AV, Zotikov AE, Adyrkhaev ZA, Timina IE, Kozhanova AV, Krasnoshchekova LS et al.* The formation of a «new bifurcation» in patients with prolonged atherosclerotic lesion of the ICA. *Atherothrombosis.* 2018; 2: 141–146. [In Russ, English abstract]. doi: 10.21518/2307-1109-2018-2-141-146.
7. *Россейкин ЕВ, Воеводин АБ, Базылев ВВ.* Аутотрансплантация внутренней сонной артерии: новый взгляд на технику эверсионной каротидной эндартерэктомии. *Бюллетень НЦССХ им. А.Н. Бакулева РАМН. Сердечно-сосудистые заболевания.* 2015; 16 (S6): 98. *Rosseykin EV, Voevodin AB, Bazylev VV.* Autotransplantation of the internal carotid artery: a new look at the technique of eversion carotid endarterectomy. *Bulletin NTSSSH them. A.N. Bakuleva RAMS. Cardiovascular diseases.* 2015; 16 (S6): 98. [In Russ, English abstract].
8. *Казанцев АН, Черных КП, Заркуа НЭ, Лидер РЮ, Кубачев КГ, Багдавадзе ГШ и др.* Новый способ гломус-сберегающей каротидной эндартерэктомии по А.Н. Казанцеву: отсечение внутренней сонной артерии на площадке из наружной и общей сонной артерии. *Российский кардиологический журнал.* 2020; 25 (8): 10–17. *Kazantsev AN, Chernykh KP, Zarkua NE, Leader RYu, Kubachev KG, Bagdavadze GSh et al.* A new method of glomus-sparing carotid endarterectomy according to A.N. Kazantsev: cutting off the internal carotid artery at the site from the external and common carotid artery. *Russian journal of cardiology*. 2020; 25 (8): 10–17. [In Russ, English abstract]. doi: 10.15829/1560-4071-2020-3851.
9. *Покровский АВ, Белоярцев ДФ, Федоров ЕЕ.* Отдаленные результаты протезирования внутренней сонной артерии при атеросклеротическом поражении. *Ангиология и сосудистая хирургия.* 2009; 15 (4): 87–97. *Pokrovsky AV, Beloyartsev DF, Fedorov EE.* Long-term results of internal carotid artery replacement in atherosclerotic lesions. *Angiology and Vascular Surgery.* 2009; 15 (4): 87–97. [In Russ, English abstract].
10. *Казанцев АН, Черных КП, Заркуа НЭ, Лидер РЮ, Кубачев КГ, Багдавадзе ГШ и др.* Каротидная эндартерэктомия при протяженном поражении: формирование новой бифуркации по А.В. Покровскому или аутоартериальная реконструкция по А.А. Карпенко? *Исследования и практика в медицине.* 2020; 7 (3): 33–42. *Kazantsev AN, Chernykh KP, Zarkua NE, Leader RYu, Kubachev KG, Bagdavadze GSh et al.* Carotid endarterectomy in extended lesions: the formation of a new bifurcation according to A.V. Pokrovsky or autoarterial reconstruction according to A.A. Karpenko? *Research and practice in medicine.* 2020; 7 (3): 33–42. doi: 10.17709/2409-2231-2020-7-3-3.
11. *Казанцев АН, Богомолова АВ, Бурков НН, Баяндин МС, Грищенко ЕВ, Гусельникова ЮИ и др.* Морфология рестеноза после классической каротидной эндартерэктомии с применением заплаты из диэпоксиобработанного ксеноперикарда. *Кардиология и сердечно-сосудистая хирургия.* 2020; 13 (1): 68–71. *Kazantsev AN, Bogomolova AV, Burkov NN, Bayandin MS, Grishchenko EV, Guselnikova YuI et al.* Morphology of restenosis after classical carotid endarterectomy with diepoxy-treated xenopericardium patch. *Cardiology and Cardiovascular Surgery*. 2020; 13 (1): 68–71. [In Russ, English abstract]. doi: 10.17116/kardio20201301168.
12. *Гавриленко АВ, Куклин АВ, Фомина ВВ.* Классическая и эверсионная каротидная эндартерэктомия у пациентов со стенозом внутренней сонной артерии. *Хирургия. Журнал им. Н.И. Пирогова.* 2018; 2: 87–92. *Gavrilenko AV, Kuklin AV, Fomina VV.* Classical and eversional carotid endarterectomy in patients with stenosis of the internal carotid artery. *Surgery. Journal them. N.I. Pirogov.* 2018; 2: 87–92. [In Russ, English abstract]. doi: 10.17116/hirurgia2018287-92.
13. *Казанцев АН, Черных КП, Лидер РЮ, Багдавадзе ГШ, Андрейчук КА, Калинин ЕЮ и др.* Сравнительные результаты классической и эверсионной

каротидной эндартерэктомии. *Кардиология и сердечно-сосудистая хирургия.* 2020; 13 (6): 550–555. *Kazantsev AN, Chernykh KP, Leader RYu, Bagdavadze GSh, Andreychuk KA, Kalinin EYu et al.* Comparative results of classical and eversional carotid endarterectomy. *Cardiology and Cardiovascular Surgery.* 2020; 13 (6): 550–555. [In Russ, English abstract]. doi: 10.17116/kardio202013061550.

14. *Chen GZ, Wu YZ, Diao PY, Ma L, Yan S, Chen XY et al.* Comparison of Eversion Carotid Endarterectomy and Patch Carotid Endarterectomy: A Retrospective Study of 6 Years of Experience. *Med Sci Monit.* 2018; 24: 5820–5825. doi: 10.12659/MSM.907762.
15. *Paraskevas KI, Robertson V, Saratzis AN, Naylor AR.* Editor's Choice – An Updated Systematic Review and Meta-analysis of Outcomes Following Eversion vs. Conventional Carotid Endarterectomy in Randomised Controlled Trials and Observational Studies. *Eur J Vasc Endovasc Surg.* 2018; 55 (4): 465–473. doi: 10.1016/j.ejvs.2017.12.025.
16. *Han Y, Zhang J, Wu X, Jiang H, Gang Q, Shen S et al.* A comparative study on medium-long term results of conventional and eversion endarterectomy in management of carotid artery stenosis: a meta-analysis. *Zhonghua Yi Xue Za Zhi*. 2014; 94 (7): 510–516.
17. *Казанцев АН, Бурков НН, Борисов ВГ, Захаров ЮН, Сергеева ТЮ, Шабаев АР и др.* Компьютерное моделирование гемодинамических показателей в бифуркации сонных артерий после каротидной эндартерэктомии. *Ангиология и сосудистая хирургия.* 2019; 25 (3): 107–112. *Kazantsev AN, Burkov NN, Borisov VG, Zakharov YuN, Sergeeva TYu, Shabaev AR et al.* Computer modeling of hemodynamic parameters in the bifurcation of the carotid arteries after carotid endarterectomy. *Angiology and Vascular Surgery.* 2019; 25 (3): 107–112. [In Russ, English abstract]. doi: 10.33529/ANGIO2019311.
18. *Казанцев АН, Бурков НН, Захаров ЮН, Борисов ВГ, Лидер РЮ, Баяндин МС, Ануфриев АИ.* Персонифицированная реваскуляризация головного мозга: метод компьютерного моделирования зоны реконструкции для проведения каротидной эндартерэктомии. *Хирургия. Журнал им. Н.И. Пирогова.* 2020; (6): 71–75. *Kazantsev AN, Burkov NN, Zakharov YuN, Borisov VG, Lider RYu, Bayandin MS, Anufriev AI.* Personalized brain revascularization: a method of computer modeling of the reconstruction area for carotid endarterectomy. *Surgery.* 2020; (6): 71–75. [In Russ, English abstract]. doi: 10.17116/hirurgia202006171.
19. *Казанцев АН, Черных КП, Заркуа НЭ, Лидер РЮ, Кубачев КГ, Багдавадзе ГШ и др.* «Чик-чирик» каротидная эндартерэктомия. *Бюллетень НЦССХ им. А.Н. Бакулева РАМН.* 2020; 21 (4): 414–428. *Kazantsev AN, Chernykh KP, Zarkua NE, Lider RYu, Kubachev KG, Bagdavadze GSh et al.* «Chik-chirik» carotid endarterectomy. *Bulletin of the A.N. Bakuleva RAMS.* 2020; 21 (4): 414–428. [In Russ, English abstract]. doi: 10.24022/1810-0694-2020-21-4-414-428.
20. *Тарасов РС, Казанцев АН, Ануфриев АИ, Бурков НН, Шабаев АР, Бухтоярова ВИ, Грачев КИ.* Хирургические факторы рестеноза внутренней сонной артерии после каротидной эндартерэктомии. *Кардиология и сердечно-сосудистая хирургия.* 2018; 11 (4): 47–53. *Tarasov RS, Kazantsev AN, Anufriev AI, Burkov NN, Shabaev AR, Bukhtoyarova VI, Grachev KI.* Surgical factors of restenosis of the internal carotid artery after carotid endarterectomy. *Cardiology and Cardiovascular Surgery.* 2018; 11 (4): 47–53. [In Russ, English abstract]. doi: 10.17116/kardio201811447.
21. *Nazarenko MS, Sleptcov AA, Lebedev IN, Markov AV, Golubenko MV, Koroleva IA et al.* Genomic structural variations for cardiovascular and metabolic comorbidity. *Scientific Reports.* 2017; 7: 41268. doi: 10.1038/srep41268.
22. *Назаренко МС, Марков АВ, Королева ЮА, Слепцов АА, Казанцев АН, Барбараш ОЛ, Пузырев ВП.* Идентификация дифференциально метилированных генов, потенциально связанных с атеросклерозом у человека. *Российский кардиологический журнал.* 2017; 22 (10): 42–48. *Nazarenko MS, Markov AV, Koroleva YuA, Sleptsov AA, Kazantsev AN, Barbarash OL, Puzyrev VP.* Identification of differentially methylated genes potentially associated with atherosclerosis in humans. *Russian journal of cardiology.* 2017; 22 (10): 42–48. [In Russ, English abstract]. doi: 10.15829/1560-4071-2017-10-42-48.
23. *Покровский АВ, Белоярцев ДФ, Колосов РВ.* Что влияет на стандарты «качества» выполнения каротидной эндартерэктомии? *Ангиология и сосудистая хирургия.* 2003; 9 (3): 80–89. *Pokrovsky AV, Beloyartsev DF, Kolosov RV.* What influences the «quality» standards for performing carotid endarterectomy? *Angiology and Vascular Surgery.* 2003; 9 (3): 80–89. [In Russ, English abstract].
24. *Виноградов РА, Пыхтеев ВС, Лашевич КА.* Отдаленные результаты открытого хирургического и эндоваскулярного лечения стенозов внутренних сонных артерий. *Ангиология и сосудистая хирургия.* 2017; 23 (4): 164–170. *Vinogradov RA, Pykhteev VS, Lashevich KA.* Long-term results of open surgical and endovascular treatment of stenosis of the internal carotid arteries. *Angiology and Vascular Surgery.* 2017; 23 (4): 164–170. [In Russ, English abstract].
25. *Казанцев АН, Тарасов РС, Бурков НН, Волков АН, Грачев КИ, Яхнис ЕЯ и др.* Госпитальные результаты чрескожного коронарного вмешательства и каротидной эндартерэктомии в гибридном и поэтапном режимах. *Ангиология и сосудистая хирургия.* 2019; 25 (1): 101–107. *Kazantsev AN, Tarasov RS, Burkov NN, Volkov AN, Grachev KI, Yakhnis EYa et al.* Hospital results of percutaneous coronary intervention and carotid endarterectomy in hybrid and phased modes. *Angiology and vascular surgery.* 2019 25 (1): 101–107. [In Russ, English abstract]. doi: 10.33529/angio2019114.
26. *Лысенко АВ, Аксельрод БА, Гришин АВ, Федулова СВ, Белов ЮВ.* Выбор тактики оперативного вмешательства у пациентов с билатеральным поражением сонных артерий и множественным поражением коронарного русла. *Кардиология и сердечно-сосудистая хирургия.* 2018; 11 (6): 71–74. *Lysenko AV, Axelrod BA,*

Grishin AV, Fedulova SV, Belov YuV. Choice of tactics for surgical intervention in patients with bilateral lesion of the carotid arteries and multiple lesions of the coronary bed. *Cardiology and cardiovascular surgery*. 2018; 11 (6): 71–74. [In Russ, English abstract]. doi: 10.17116/kardio 20181106171.

27. *Balaji A, Rajagopal N, Yamada Y, Teranishi T, Kawase T, Kato Y.* Carotid Endarterectomy: The Need for In vivo Optical Spectroscopy in the Decision-Making on Intraoperative Shunt Usage – A Technical Note. *Asian J Neurosurg.* 2019; 14 (1): 206–210. doi: 10.4103/ajns.AJNS_223_18.
28. *Makovec M, Kerin K, Skitek M, Jerin A, Klokočovnik T.* Association of biomarker S100B and cerebral oximetry with neurological changes during carotid endarterectomy performed in awake patients. *Vasa.* 2020; 49 (4): 285–293. doi: 10.1024/0301-1526/a000861.
29. *Игнатьев ИМ, Бредихин РА, Фалина ТГ, Виноградова ВВ, Хисматуллина ЛИ.* Мониторинг мозговой гемодинамики при операциях на брахиоцефальных артериях. *Ангиология и сосудистая хирургия.* 2010; 16 (3): 107–112. *Ignatiev IM, Bredikhin RA, Falina TG, Vinogradova VV, Khismatullina LI.* Monitoring of cerebral hemodynamics during operations on the brachiocephalic arteries. *Angiology and Vascular Surgery*. 2010; 16 (3): 107–112. [In Russ, English abstract].
30. *Гавриленко АВ, Куклин АВ, Скрылев СИ, Агафонов ИН.* Показания для использования внутрипросветного временного шунта при операциях на сонных артериях. *Ангиология и сосудистая хирургия.* 2007; 13 (4): 105–112. *Gavrilenko AV, Kuklin AV, Skrylev SI, Agafonov IN.* Indications for the use of an intraluminal temporary shunt in operations on the carotid arteries. *Angiology and Vascular Surgery*. 2007; 13 (4): 105–112. [In Russ, English abstract].
31. *Михайлов ИВ, Гусинский АВ, Шломин ВВ, Орлова ОВ, Рахматиллаев ТБ, Мохан П.* Эффективность классической каротидной эндартерэктомии с использованием временного шунта. *Вестник хирургии им. И.И. Грекова.* 2015; 174 (6): 13–16. *Mikhailov IV, Gusinsky AV, Shlomin VV, Orlova OV, Rakhmatillaev TB, Mohan P.* Efficiency of classical carotid endarterectomy using a temporary shunt. *Bulletin of surgery I.I. Grekov.* 2015; 174 (6): 13–16. [In Russ, English abstract].
32. *Жолковский АВ, Ермоленко ВВ, Абуазаб БС, Жукова НП, Колбов ЕС, Дуданов ИП.* Внутрипросветное шунтирование при каротидной эндартерэктомии. *Медицинский академический журнал.* 2011; 11 (3): 100–104. *Zholkovsky AV, Ermolenko VV, Abuazab BS, Zhukova NP, Kolbov EC, Dudanov IP.* Intraluminal shunting for carotid endarterectomy. *Medical academic journal.* 2011; 11 (3): 100–104. [In Russ, English abstract].
33. *Виноградов РА, Пыхтеев ВС, Мартиросова КИ, Лашевич КА.* Прогнозирование периоперационных осложнений при каротидной эндартерэктомии. *Хирургия. Журнал им. Н.И. Пирогова.* 2018; 1: 82–85. *Vinogradov RA, Pykhteev VS, Martirosova KI, Lashevich KA.* Prediction of perioperative complications in carotid endarterectomy. *Surgery.* 2018; 1: 82–85. [In Russ, English abstract]. doi: 10.17116/hirurgia2018182-85.
34. *Виноградов РА, Косенков АН, Винокуров ИА, Зяблова ЕИ, Сидоренко В.В.* «Немые» ишемические очаги в головном мозге после реваскуляризации брахиоцефальных артерий. *Вестник Национального медико-хирургического центра им. Н.И. Пирогова.* 2017; 12 (2): 52–54. *Vinogradov RA, Kosenkov AN, Vinokurov IA, Zyablova EI, Sidorenko VV.* «Dumb» ischemic foci in the brain after revascularization of the brachiocephalic arteries. *Bulletin of the National Medical and Surgical Center. N.I. Pirogov.* 2017; 12 (2): 52–54. (In Russ.).
35. *Schnaudigel S, Gröschel K, Pilgram SM, Kastrup A.* New foci of ischemic injury after carotid artery stenting and carotid endarterectomy. Systematic review. *Journal of the National Stroke Association/Stroke/Russian edition.* 2008; 4: 74–83.

Статья поступила в редакцию 28.12.2020 г.
The article was submitted to the journal on 28.12.2020