DOI: 10.15825/1995-1191-2021-1-49-59

ОЦЕНКА *IN VIVO* БИОСОВМЕСТИМЫХ СВОЙСТВ РЕЗОРБИРУЕМЫХ ПОРИСТЫХ МАТЕРИАЛОВ ДЛЯ ПЛЕВРАЛЬНОЙ ИМПЛАНТАЦИИ

И.А. Васильева[1], В.И. Севастьянов[2], К.В. Токаев[1], Ю.Р. Зюзя[1], Т.Е. Григорьев[3], Т.К. Токаев[1], А.С. Бикбаев[1], В.К. Токаев[4], Ю.Д. Загоскин[1, 3], К.И. Луканина[3], С.Н. Чвалун[3]

[1] ФГБУ «Национальный медицинский исследовательский центр фтизиопульмонологии и инфекционных заболеваний» Минздрава России, Москва, Российская Федерация

[2] ФГБУ «Национальный медицинский исследовательский центр трансплантологии и искусственных органов имени академика В.И. Шумакова» Минздрава России, Москва, Российская Федерация

[3] ФГБУ «Национальный исследовательский центр «Курчатовский институт», Москва, Российская Федерация

[4] Московский научно-исследовательский онкологический институт имени П.А. Герцена – филиал ФГБУ «НМИЦ радиологии» Минздрава России, Москва, Российская Федерация

До настоящего времени сохраняет свою актуальность проблема коррекции объема плевральной полости, или заполнения остаточных полостей больших объемов (до 500–700 см^3), возникающих в результате обширных комбинированных резекций легкого или экстраплеврального пневмолиза при туберкулезе и других заболеваниях легких. Применяемые хирургические методы коррекции объема плевральной полости травматичны, а используемые различные материалы биологического и синтетического происхождения оказались недостаточно эффективными. **Цель.** В рамках общей проблемы разработки резорбируемого пористого имплантата для интра- и экстраплевральной имплантации и формирования *in situ* «биологической пломбы» как метода коррекции объема плевральной полости, целью данного исследования стало изучение *in vivo* биосовместимых свойств лабораторных образцов пористых материалов на основе полилактида (PLA) и поликапролактона (PCL), как потенциальных материалов для разработки плевральных имплантатов. **Материалы и методы**. Использовался метод подкожной имплантации *in vivo* крысам породы «Вистар». В эксперименте участвовали следующие образцы: № 1 – 3,0%; № 2 – 4,0%; № 3 – 1,7%, при этом соотношение полимеров в растворе составляло соответственно: 3/1; 1/3 и 1/1 PLA/PCL. Методом получения высокопористых имплантатов была лиофилизация. Пористость образцов варьировалась в диапазоне 96,0–98,3%, а модуль Юнга в зависимости от состава составил от 100 до 1800 кПа. В контрольной группе использовали оболочку силиконового имплантата фирмы Mentor. Сроки эксплантации составили 1, 2, 3, 4, 5, 8, 12, 14 недель. Проводились гистологические, гистохимические и иммуногистохимические исследования эксплантатов и окружающих местных тканей. **Результаты**. Реакция местных тканей на имплантацию трех видов образцов разного состава из PLA/PCL, сопровождающаяся процессами резорбции материала, замещением его фиброзной тканью, васкуляризацией и инкапсуляцией, без перифокального воспалительного процесса и изменений реактивного характера, свидетельствует о биосовместимости исследованных материалов. В контрольных образцах с силиконовым имплантатом выявлена длительно сохраняющаяся перифокальная реакция из эозинофильных лейкоцитов, что не позволяет исключить возможность аллергического воздействия материала имплантата на прилежащие ткани**. Выводы.** Проведенные экспериментальные работы *in vivo* на мелких животных показывают биобезопасность и высокую биосовместимость лабораторных образцов биорезорбируемых высокопористых матриксов на основе полилактида и поликапролаткона как потенциальных материалов для разработки плевральных имплантатов. Требуется проведение дальнейших исследований с масштабированием лабораторных образцов и детальное изучение динамики биоразложения пористых матриксов *in vivo* на крупных животных. Дальнейшее совершенствование лабораторных образцов биорезобируемых плевральных имплантатов связано с приданием пористым матриксам антибактериальных, биоактивных и рентгенконтрастных свойств.

Ключевые слова: полилактид (PLA), поликапролактон (PCL), биорезорбируемые материалы, плевральный имплантат, биосовместимость, экстраплевральная имплантация, интраплевральная имплантация, местная реакция тканей на имплантацию.

Для корреспонденции: Токаев Казбек Васильевич. Адрес: 127473, Москва, ул. Достоевского, д. 4, к. 2. Тел. (916) 347-63-24. E-mail: tokaevk@mail.ru

Corresponding author: Kazbek Tokaev. Address: 4/2, Dostoevskogo str., Moscow, 127473, Russian Federation. Phone: (916) 347-63-24. E-mail: tokaevk@mail.ru

IN VIVO ASSESSMENT OF THE BIOCOMPATIBLE PROPERTIES OF RESORBABLE POROUS MATERIALS FOR PLEURAL IMPLANTATION

I.A. Vasileva[1], V.I. Sevastianov[2], K.V. Tokaev[1], Yu.R. Zyuza[1], T.E. Grigoriev[3], T.K. Tokaev[1], A.S. Bikbaev[1], V.K. Tokaev[4], Yu.D. Zagoskin[1, 3], K.I. Lukanina[3], S.N. Chvalun[3]

[1] National Medical Research Center for Phthisiopulmonology and Infectious Diseases, Moscow, Russian Federation

[2] Shumakov National Medical Research Center of Transplantology and Artificial Organs, Moscow, Russian Federation

[3] Kurchatov Institute, Moscow, Russian Federation

[4] Hertsen Moscow Oncology Research Institute, Moscow, Russian Federation

Correcting the pleural cavity space or filling large residual cavities (up to 500–700 cm^3), arising as a result of extensive combined resections of the lung or extrapleural pneumolysis in tuberculosis and other lung diseases, still remains a challenging issue. The surgical methods used to correct the pleural cavity space are traumatic in nature. Moreover, various biological and synthetic materials used are not effective enough. **Objective:** to conduct an in vivo study of the biocompatible properties of laboratory samples of porous materials based on polylactide (PLA) and polycaprolactone (PCL) as potential materials for pleural implants development, as part of the general problem of developing a resorbable porous implant for intra- and extrapleural implantation and in situ formation of a «biological filling» to correct the volume of the pleural cavity. **Materials and methods.** In vivo subcutaneous implantation was performed in Wistar rats. The experiment involved the following samples: No. 1 – 3.0%; No. 2 – 4.0%; No. 3 – 1.7%. The ratio of the polymers in the solution was, respectively: 3/1, 1/3 and 1/1 PLA/PCL. Highly porous implants were obtained by lyophilization. The porosity of the samples ranged from 96.0% to 98.3%. The Young's modulus was from 100 to 1800 kPa. In the control group, a Mentor silicone implant shell was used. The explantation time was 1, 2, 3, 4, 5, 8, 12, 14 weeks. Histological, histochemical and immunohistochemical studies of explants and surrounding local tissues were conducted. **Results.** Reaction of local tissues to the implantation of three types of samples of different composition from PLA/PCL, accompanied by material resorption processes, replacement by fibrous tissue, vascularization and encapsulation, without perifocal inflammation and reactive changes, indicates the biocompatibility of the materials studied. In control samples with silicone implant, a long-lasting perifocal reaction from eosinophilic leukocytes was revealed, which prevents us from excluding the possibility of an allergic reaction to the implant material in the surrounding tissues. **Conclusion.** In vivo experiments on the small animals show the biosafety and high biocompatibility of laboratory samples of bioresorbable highly porous matrices based on polylactide and polycaprolatcon as potential materials for development of pleural implants. Further studies with scaling of laboratory samples and a detailed study of the dynamics of biodegradation of porous matrices in vivo in large animals are required. The need for further improvement in laboratory samples of bioresorbable pleural implants is associated with giving the porous matrices antibacterial, bioactive and X-ray contrast properties.

Keywords: polylactide (PLA), polycaprolactone (PCL), bioresorbable materials, pleural implant, biocompatibility, extrapleural implantation, interpleural implantation, local tissue response to implants.

ВВЕДЕНИЕ

В торакальной хирургии, в частности в хирургии туберкулеза легких, издавна существует проблема коррекции объема плевральной полости, или заполнения остаточных полостей больших объемов (до 500–700 см^3), возникающих в результате хирургического вмешательства – обширных комбинированных резекций легкого или экстраплеврального пневмолиза. Применяемые до настоящего времени хирургические методы коррекции объема плевральной полости, такие как одномоментная или отсроченная торакопластика, травматичны, сопровождаются деформацией грудной клетки и выраженным послеоперационным болевым синдромом [1–4].

За весь период существования операции экстраплеврального пневмолиза и коррекции обьема плевральной полости после комбинированных резекций легкого было предложено около сотни различных методов с использованием различных материалов биологического и синтетического происхождения, однако все они оказались недостаточно эффективными [5–10].

Имплантируемые материалы биологического происхождения, такие как коллаген, коллагеновые губки, структурированный коллаген, фибриноген,

желатин, гиалуроновая кислота и др., характеризуются быстрыми сроками резорбции, недостаточными для проявления коллапсохирургического эффекта.

Из материалов синтетического происхождения использовали пенополиуретан, стеклопластик, полиметилметакрилат, полистирол, силикон и др. В последние годы лучше всего зарекомендовали себя силиконовые протезы и экспандеры, предназначенные для реконструктивной и пластической хирургии молочной железы [11–14].

В последнее десятилетие в различных хирургических специальностях отмечается тенденция к более широкому применению в клинической практике резорбируемых имплантатов. Так, в челюстно-лицевой хирургии, нейрохирургии, травматологии и ортопедии, стоматологии на смену металлическим имплантатам из титана приходят резорбируемые имплантаты на основе полимеров и сополимеров гликолевой и молочной кислот. Применяются и более сложные композиции полимеров, сочетающие в своем составе различные полимеры не только синтетического, но и биологического происхождения, а также различные биологически активные препараты.

Одним из преимуществ резорбируемых имплантатов является то, что по достижении лечебного эффекта имплантата не требуется дополнительной операции для его удаления. Через определенное время имплантат подвергается биорезорбции, при этом продуктами деструкции полимера являются безвредные для организма вещества. Заметим, что в настоящее время в России не существует зарегистрированных имплантатов для целевого использования в торакальной хирургии, в частности в хирургии туберкулеза легких.

Основными требованиями к свойствам плеврального имплантата являются: низкая удельная плотность, соответствие модуля Юнга имплантата модулю упругости мягких тканей грудной клетки, гидрофобность основного объема в сочетании с гидрофильностью поверхностного слоя, контролируемость сроков резорбции имплантатов, способность замещаться в процессе резорбции собственной тканью, способность к неоваскуляризации.

Синтетические полимеры полилактид и поликапролактон входят в состав различных резорбируемых материалов и имплантатов, применяемых в челюстно-лицевой хирургии, травматологии и ортопедии, а также в эндоваскулярной хирургии. Несмотря на активное использование волокон и литьевых изделий на основе этих полимеров в медицине, исследований по пористым материалам немного [15–17]. Также в отличие от известных пористых материалов на основе белков и полисахаридов медицинские изделия из полилактида и поликапролактона резорбируются с существенно меньшей скоростью, что важно для их длительного функционирования в качестве плевральной пломбы.

Цель исследования: изучить *in vivo* биосовместимые свойства лабораторных образцов биорезорбируемых высокопористых матриксов на основе полилактида (PLA) и поликапролактона (PCL) как потенциальных материалов для разработки плевральных имплантатов.

ХАРАКТЕРИСТИКА ОБЪЕКТОВ ИССЛЕДОВАНИЯ

В качестве исходных материалов были выбраны: поли(L-)лактид (PLA), марки 4032D *«Nature Works»* со средневесовой молекулярной массой (Mw) 200 кДа и индексом полидисперсности (PDI) ~2; поликапролактон (PCL) № 440744 *«Sigma Aldrich»* со среднечисловой молекулярной массой (Mn) 80 кДа и индексом полидисперсности (PDI) ~2.

В отделе нанобиоматериалов и структур Курчатовского центра на основе разработанной технологии методом сублимационной сушки замороженных растворов смеси полимеров PLA/PCL в 1,4-диоксане были изготовлены лабораторные образцы пористых материалов трех составов: образец № 1, содержащий 3 масс.% смеси PLA/PCL в начальном растворе с соотношением полимеров 3/1; образец № 2, содержащий 4 масс.% PLA/PCL с соотношением 1/3, и образец № 3, содержащий 1,7 масс.% смеси полимеров PLA/PCL в начальном растворе с соотношением 1/1 (рис. 1, а, б).

Независимо от состава все три образца обладают разветвленной структурой с взаимопроникающими порами. Характерная микрофотография среза материала приведена на рис. 1, в. Средние размеры пор составляют 100–150 мкм.

Механические свойства губчатых материалов существенно зависят как от пористости материалов, так и от полимерного состава. Ввиду того что температура стеклования поликапролактона лежит около –60 °C, его добавление приводит к уменьшению модуля упругости материала. Таким образом, можно настраивать механические свойства в широком диапазоне величин. Для губчатых материалов, рассмотренных в данной статье, модули упругости принимают значения 1800 ± 250 кПа (образец 1), 1240 ± 320 кПа (образец 2), 97,7 ± 9,5 кПа (образец 3). Стерилизация образцов проводилась радиационным способом с максимальной дозой 1,5 Мрад.

На следующем этапе в отделе биомедицинских технологий и тканевой инженерии НМИЦ трансплантологии и искусственных органов имени академика В.И. Шумакова проведены *in vitro* исследования гемолитических, цитотоксических, матриксных свойств, а также исследование биодеградации лабораторных образцов в модельной среде.

Исследование гемолитических свойств проводили на экстракте, полученном из экспериментальных образцов губок с использованием эритроцитарной массы кроликов. Данные проведенного исследования



Рис. 1. Внешний вид и электронная микроскопия образца PLA/PCL: а – внешний вид лабораторного образца 1,7% PLA/PCL 1/1; б – поперечное сечение лабораторного образца 1,7% PLA/PCL 1/1; в – сканирующая электронная микроскопия среза губчатого материала на основе полилактида, полученного методом криолиофилизации. Ускоряющее напряжение 1 кВ

Fig. 1. Appearance and electron microscopy of the PLA/PCL sample: a – appearance of the laboratory sample 1.7% PLA/PCL 1/1; б – cross-section of the laboratory sample 1.7% PLA/PCL 1/1; в – scanning electron microscopy of a slice of a spongy material based on polylactide obtained by cryolyophilization. Accelerating voltage 1 kV

(процент гемолиза менее 2) позволяют сделать вывод, что экстракт экспериментальных образцов губок из PLA и PCL свободен от гемолитически активных веществ, а само изделие не обладает гемолитическим действием и соответствуют требованиям, предъявляемым к медицинским изделиям по ГОСТ ISO 10993-4-2011 «Исследования изделий, взаимодействующих с кровью».

Исследование цитотоксичности проводили на тест-культуре клеток фибробластов мыши линии NIH 3T3, исследования матриксных свойств – на культуре мезенхимальных стромальных клеток жировой ткани человека. Данные проведенного исследования позволяют сделать вывод об отсутствии цитотоксического эффекта экспериментальных образцов губок из PLA и PCL, однако поверхность исследованных губок не обладает достаточными матриксными свойствами, слабо поддерживает адгезию клеток и не обеспечивает необходимых условий для пролиферации клеток. Перспективным подходом для улучшения матриксных свойств материала может быть гидрофилизация поверхности губок. С целью проверки этого предположения была отобрана часть образцов для гидрофилизации их поверхности желатином с последующим повторным экспериментом по культивированию МСК ЖТч. В данном случае матриксные свойства губок значительно улучшились.

При исследовании биодеградации образцы пористого матрикса инкубировали в статике при 37 °С в 20 мл 0,025 М фосфатно-солевого буферного раствора, содержащего нипагин и нипазол в концентрации 0,06 и 0,02% соответственно. Потерю веса за счет деградации регистрировали гравиметрическим методом на аналитических весах. Замену буферного раствора на свежий производили раз в 2 недели. Установлено, что устойчивость к биодеградации пористых образцов PLA/PCL в фосфатно-солевом буферном растворе при 37 °С сохраняется на протяжении 26 недель, что позволяет рассчитывать на сохранение обьема и формы лабораторных образцов в планируемых длительных *in vivo* исследованиях.

МЕТОДЫ ИССЛЕДОВАНИЯ БИОСОВМЕСТИМОСТИ *IN VIVO*

При исследовании биосовместимости *in vivo* использовали метод подкожной имплантации образцов крысам породы Вистар (общее количество животных n = 8). Все исследования на лабораторных животных проводили в строгом соответствии с законодательством Российской Федерации (Правила лабораторной практики, утвержденные приказом Минздрава России № 708 от 23.08.2010, а также стандарт ГОСТ Р ИСО 10993-2-2009 «Изделия медицинские. Оценка биологического действия медицинских изделий. Часть 2. Требования к условиям содержания животных») и с соблюдением биоэтических принципов, утвержденных Европейской конвенцией о защите позвоночных животных, 2005 г.

Имплантируемые образцы представляли собой пористые материалы в форме диска с диаметром 5 мм и толщиной 3 мм. В качестве контроля были выбраны пластины 10 × 10 × 1 мм из капсулы силиконового протеза молочной железы фирмы «Ментор».

Методика экспериментального исследования состояла в следующем. После введения 1,0 мл кетамина в/м на предварительно эпилированной и обработанной коже спины проводили разрез по средней линии длиной около 4 см. Далее тупым способом по углам раны и в разные стороны расслаивали мягкие ткани до мышечной фасции, формируя четыре ложа для имплантата, помещали по одному в каждое ложе, а в четвертое ложе – фрагмент капсулы силиконового имплантата. Расстояние между имплантируемыми образцами составляло около 4 см. После установки имплантата каждое ложе изолировалось прошива-

нием атравматичной нерассасываемой нитью пролен 4/0.

Животных выводили из эксперимента путем передозировки эфирного наркоза. Сроки эксплантации: 1, 2, 3, 4, 5, 8, 12, 14 недель (на каждую точку эксплантации по одному животному). При вскрытии оценивалась макроскопическая картина области имплантации и состояние самих имплантатов, после чего проводился забор тканей имплантированной области для последующего морфологического исследования.

МОРФОЛОГИЧЕСКИЕ ИССЛЕДОВАНИЯ

Тканевые материалы фиксировали в 10% нейтральном формалине, проводили по стандартной методике, приготавливали гистологические срезы толщиной 3–5 микрон. Использовали следующие гистологические окраски: гематоксилином и эозином для обзорной микроскопии имплантатов с прилежащими мягкими тканями и кожей; гистохимические исследования – комбинированная окраска по Ван-Гизону с эластикой для выявления процессов фиброзирования, волокнистых структур; по Браше для определения плазматических клеток в инфильтрате. Кроме того, выполнено иммуногистохимическое исследование с антителом *CD34* для оценки васкуляризации имплантатов.

РЕЗУЛЬТАТЫ И ОБСУЖДЕНИЕ

Макроскопическая оценка имплантатов и местных тканей показала, что в первые две недели при внешнем осмотре кожных покровов животных в зоне имплантации резорбируемых пористых материалов (образцы № 1, 2 и 3 – PLA/PCL) визуальных признаков наличия в подкожной фасции имплантатов не определяется. При пальпации имплантаты хорошо определяются, консистенция их была нами оценена как мягко-эластичная. Кожные покровы над имплантатами подвижны, без признаков воспаления.

На 6–14-й неделях отмечается постепенное уплотнение мягких тканей зоны имплантации с трансформацией от мягко-эластичной консистенции до плотно-эластичной. При этом в исследуемых участках сохраняется подвижность кожи и мягких тканей, контуры имплантатов вырисовываются более четко.

В зоне силиконового имплантата изменения мало выражены, видимо, ввиду его толщины (1 мм), в динамике пальпаторно при различных сроках исследования изменений практически нет, сохраняется подвижность мягких тканей.

При эксплантации на всех имплантационных периодах при осмотре окружающих тканей (мышцы, подкожная фасция, кожа) признаков воспаления макроскопически не найдено. Поверхность мышц и фасций гладкая, блестящая, консистенция эластичная, то есть признаки воспаления отсутствуют. Динамика макроскопических изменений самого имплантата заключается в постепенном пропитывании от периферии к центру тканевой жидкостью и изменением структуры вещества имплантата: если на ранних этапах хорошо дифференцируется пористая структура имплантата, то к концу наблюдения имплантаты полностью замещены сероватой волокнистой тканью, визуально прослеживаются капилляры, как на поверхности, так и в толще имплантата (рис. 2, а, б). Силиконовый имплантат в динамике внешне не изменялся, сохранял свою структуру – бесцветный, прозрачный, с гладкой блестящей поверхностью (рис. 2, в).

Таким образом, при макроскопическом исследовании установлено, что в ходе эксперимента воспалительная реакция окружающих тканей на имплантацию образцов (образцы № 1, 2 и 3 – PLA/PCL) практически идентична, слабо выражена и практически исчезает в течение месяца, материал имплантатов претерпевает изменения, а силиконовые имп-

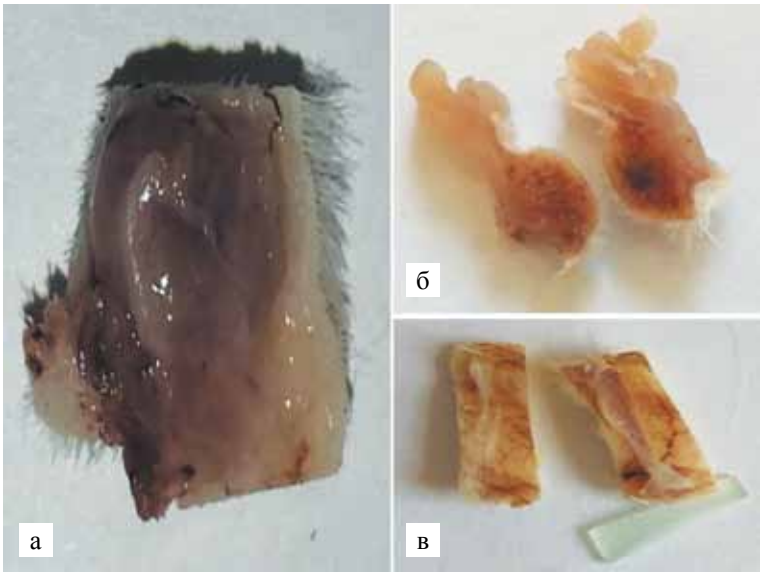

Рис. 2. Макропрепараты подкожных имплантатов PLA/PCL: а – подкожный имплантат 3,0% PLA/PCL 3/1, 9 недель, с капиллярами на поверхности; б – подкожный имплантат 3,0% PLA/PCL 3/1, 14 недель, замещение материала имплантата сероватой волокнистой тканью; в – силиконовый имплантат, 14 недель, неизмененная структура имплантата

Fig. 2. Macro-preparations of PLA/PCL subcutaneous implants: a – subcutaneous implant 3.0% 3/1 PLA/PCL, 9 weeks, with capillaries on the surface; б – subcutaneous implant 3.0% 3/1 PLA/PCL, 14 weeks, replacement of the implant material by grayish fibrous tissue; в – silicone implant, 14 weeks, unchanged implant structure

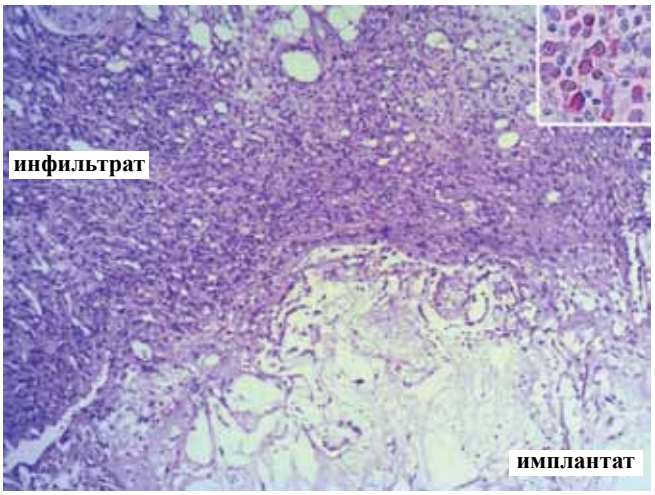

Рис. 3. Перифокальная экссудативная реакция в прилежащих к имплантату PLA/PCL мягких тканях (на врезке – плазматические клетки в инфильтрате). Окраска гематоксилином и эозином; ×100; врезка – окраска по Браше; ×400

Fig. 3. Perifocal exudative reaction in the soft tissues surrounding the PLA/PCL implant (inset – plasma cells in the infiltrate). H&E stain; 100×; inset – Brasch staining; 400×

лантаты практически идентичны при разных сроках эксплантации.

Микроскопическое исследование образцов биорезорбируемого высокопористого матрикса (образцы № 1, 2 и 3 – PLA/PCL) показало, что *через неделю* после имплантации вокруг них наблюдался небольшой отек прилежащих мышц и фасции, слабо или умеренно выраженная диффузно-очаговая инфильтрация, причем плотность инфильтрата вблизи имплантата была выше. Клеточный состав воспалительного инфильтрата был полиморфен. В его составе преобладали макрофаги, местами с примесью лимфоцитов, единичных плазматических клеток, эозинофильных лейкоцитов (рис. 3). Эозинофильные лейкоциты были единичными и обнаруживались только в отдельных полях зрения (1–5 клеток при ув. ×400). В течение месяца характер инфильтрата изменился на мононуклеарный и был представлен макрофагами, лимфоцитами и плазматическими клетками. Выраженность воспалительной инфильтрации была расценена как минимальная.

Динамика изменения материала имплантируемых образцов в ответ на реакцию окружающих тканей на чужеродный материал не зависела от их состава. Через неделю вокруг всех образцов отмечали слабо выраженную гранулематозную реакцию, присутствовали многоядерные гигантские клетки типа инородных тел (ГКИТ) с признаками фагоцитоза материала имплантата (рис. 4, а, б). Формирования капсулы вокруг имплантатов не выявлено. Также в этом сроке отсутствовали признаки васкуляризации имплантатов.

Через две недели после имплантации в образцах биорезорбируемого высокопористого матрикса (образцы № 1, 2 и 3 – PLA/PCL) выявляли единичные мелкие капилляры в участках формирующейся грануляционной ткани, которые располагались между гранулемами инородных тел по периферии имплантата. При иммуногистохимическом анализе с антителом CD34 наблюдали положительную экспрессию в базальной мембране мелких сосудов, расположенных в толще имплантата (рис. 5), что подтвердило наличие признаков васкуляризации.

Через 4 недели после имплантации отмечена субтотальная гранулематозная реакция с большим количеством гигантских клеток типа инородных тел, с частичным замещением имплантатов фиброзной тканью, что было подтверждено гистохимическим исследованием с окраской по Ван-Гизону. Отмечены

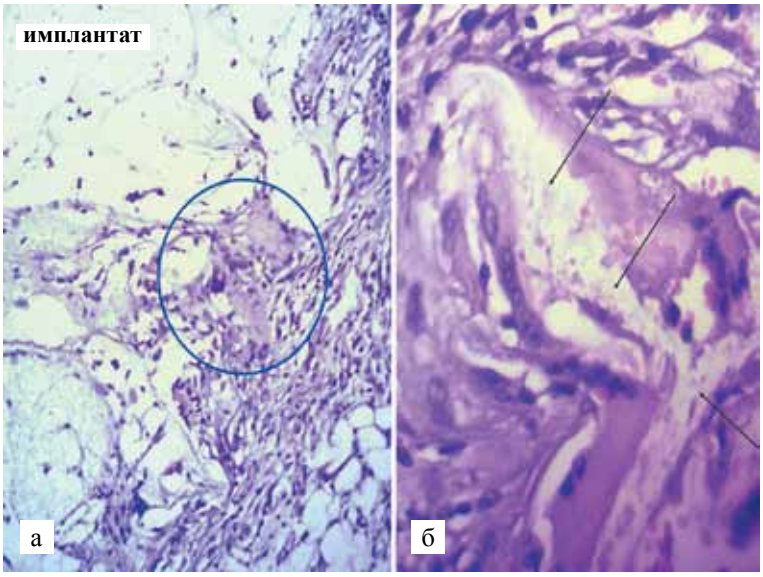

Рис. 4. Морфологическая картина через неделю после имплантации PLA/PCL: а – формирующееся гранулематозное воспаление инородных тел по периферии имплантата PLA/PCL (обведено круглой рамкой), окраска гематоксилином и эозином; ×200; б – гигантская клетка типа инородных тел с признаками фагоцитоза материала имплантата PLA/PCL (фагоцитированный материал указан стрелками), окраска гематоксилином и эозином; ×1000

Fig. 4. Morphological picture 1 week after PLA/PCL implantation: a – forming foreign body granuloma inflammation on the periphery of the PLA/PCL implant (circled). H&E stain; 200×; b – giant foreign body cell with signs of phagocytosis of the PLA/PCL implant material (phagocytosed material is indicated by arrows). H&E stain; 1000×

явления васкуляризации (начало васкуляризации со 2-й недели) и формирование тонкой, местами рыхлой соединительно-тканной капсулы вокруг имплантата (рис. 6).

Через 8 недель имплантаты были практически полностью замещены фиброзной тканью, при окраске по Ван-Гизону определяли как наличие диффузно-расположенных коллагеновых волокон с небольши-

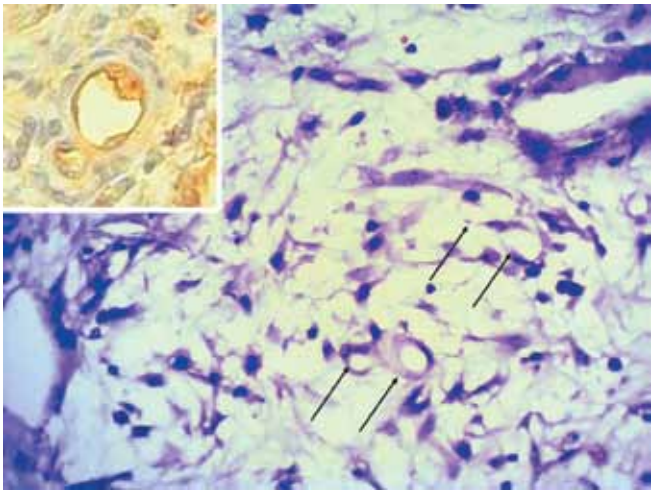

Рис. 5. Морфологическая картина через две недели после имплантации PLA/PCL. Начальные признаки васкуляризации материала имплантата PLA/PCL, образование единичных капилляров (указаны стрелками). Окраска гематоксилином и эозином. ×400. На врезке – капилляр в имплантате (иммуногистохимическое исследование с антителом к CD34)

Fig. 5. Morphological picture 2 weeks after PLA/PCL implantation. Initial signs of vascularization of PLA/PCL implant material, formation of single capillaries (capillaries are indicated by arrows). H&E stain. 400×. Inset – capillary in the implant (immunohistochemical study with CD34 antibody)

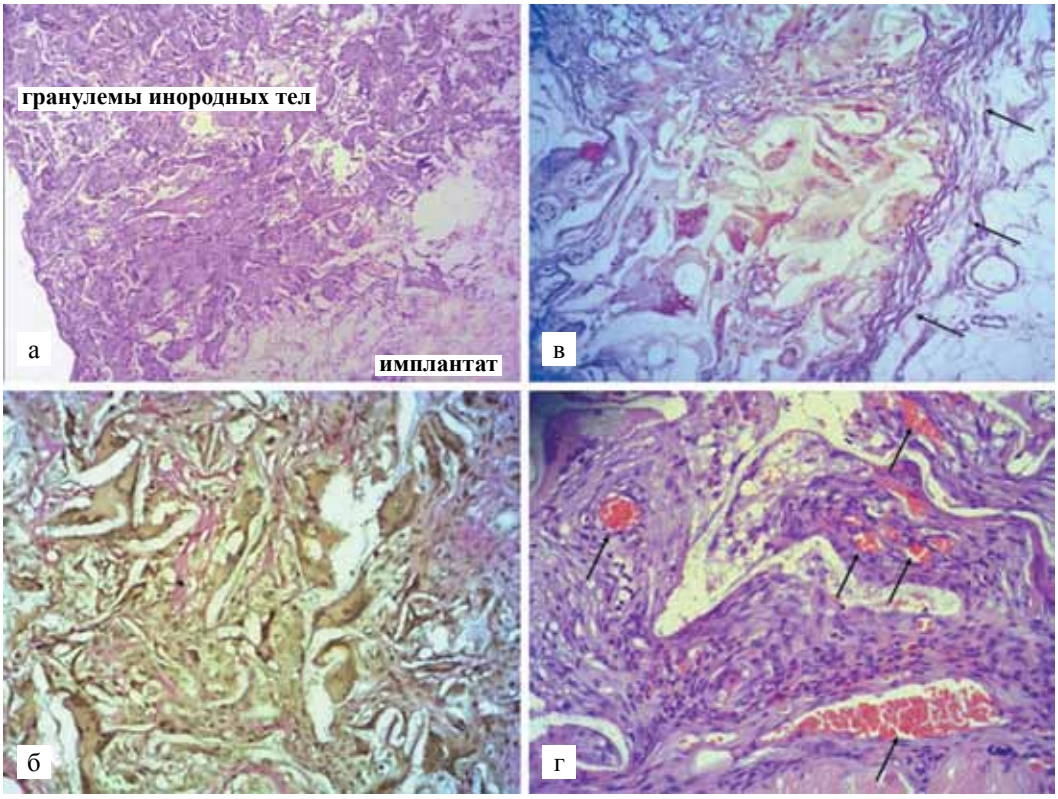

Рис. 6. Морфологическая картина через четыре недели после имплантации PLA/PCL: а – субтотальное замещение имплантата PLA/PCL гранулемами типа инородных тел; окраска гематоксилином и эозином; ×200; б – частичное замещение имплантата PLA/PCL соединительной тканью, между гранулемами инородных тел располагаются фиброзные волокна, окрашенные в красный цвет; окраска по Ван-Гизону; ×400; в – формирующаяся капсула вокруг имплантата PLA/PCL (указана стрелками); окраска по Ван-Гизону; ×400; г – васкуляризация имплантата PLA/PCL, капилляры и сосуды синусоидного типа (указаны стрелками); окраска гематоксилином и эозином; ×400

Fig. 6. Morphological picture 4 weeks after PLA/PCL implantation: a – subtotal replacement of the PLA/PCL implant by foreign body granulomas; H&E stain; 200×; б – partial replacement of the PLA/PCL implant by connective tissue; red-stained fibrous fibers located between the foreign body granulomas; Van Gieson's stain; 400×; в – forming capsule around the PLA/PCL implant (indicated by arrows); Van Gieson's stain; 400×; г – vascularization of the PLA/PCL implant, sinusoidal capillaries and vessels (indicated by arrows); H&E stain; 400×

ми сохранившимися участками гранулематозного воспаления (типа инородных тел) между ними, так и микроучастки очагового фиброзирования. В цитоплазме ГКИТ обнаруживали микрочастицы фагоцитированного материала имплантата. Отмечена васкуляризация всего объема имплантатов с выявлением капилляров и тонкостенных сосудов синусоидного типа, с наличием эритроцитов в их просвете. Вокруг

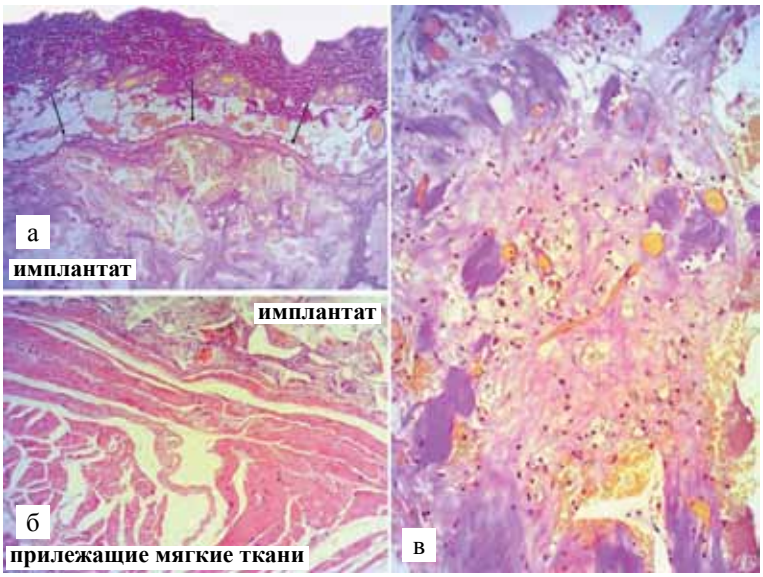

Рис. 7. Морфологическая картина через четырнадцать недель после имплантации PLA/PCL: а – сформированная капсула вокруг имплантата PLA/PCL (указана стрелками); окраска по Ван-Гизону; ×100; б – отсутствие воспалительного инфильтрата в прилежащих к имплантату PLA/PCL мягких тканях; окраска гематоксилином и эозином; ×100; в – замещение имплантатов PLA/PCL фиброзной тканью при практически полном отсутствии гранулематозного воспаления инородных тел; окраска по Ван-Гизону; ×200

Fig. 7. Morphological picture 14 weeks after PLA/PCL implantation: a – capsule formed around the PLA/PCL implant (indicated by arrows); Van Gieson's stain; 100×; б – absence of inflammatory infiltrate in the soft tissues surrounding the PLA/PCL implant; H&E stain; 100×; в – replacement of PLA/PCL implants by fibrous tissue with almost complete absence of foreign body granuloma inflammation; Van Gieson's stain; 200×

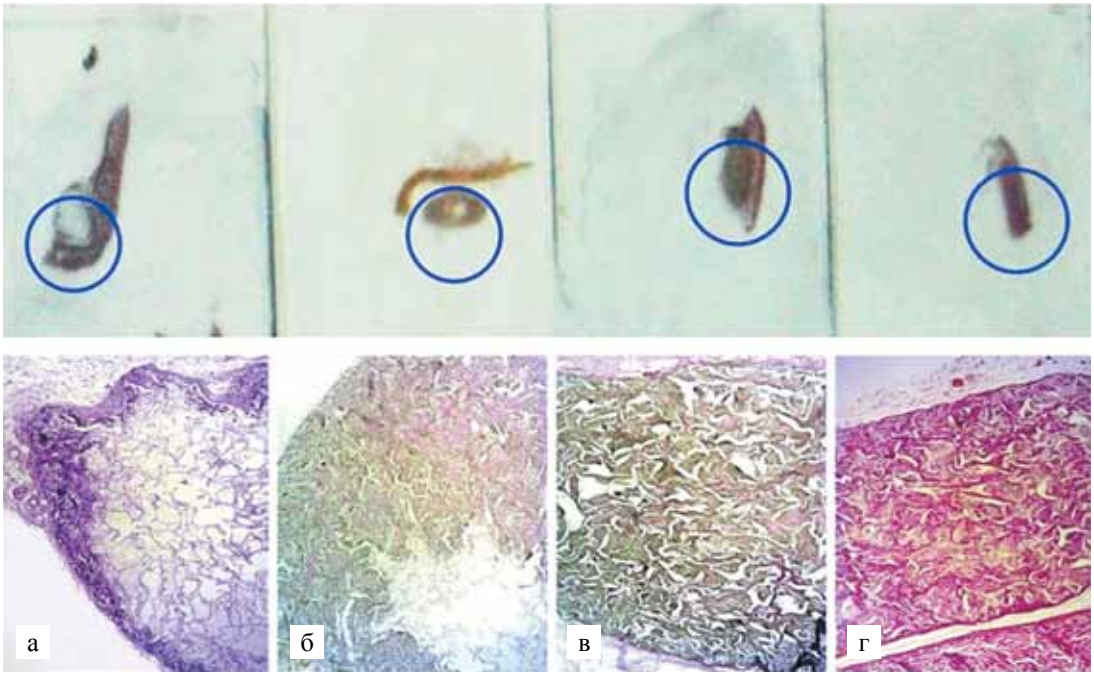

Рис. 8. Динамика морфологических изменений в имплантатах PLA/PCL в сроки от 1 до 14 недель. Верхний ряд – макропрепараты, имплантат с прилежащими мягкими тканями. Нижний ряд – микроскопические препараты (1 неделя – окраска гематоксилином и эозином; остальные препараты – окраска по Ван-Гизону; ×100): а – 1 неделя – краевая гранулематозная реакция инородных тел в имплантате; б – 4 недели – субтотальное замещение имплантата гранулемами инородных тел; в – 8–12 недель – полное замещение имплантата гранулемами инородных тел с формированием фиброзной ткани; г – 14 недель – замещение имплантата фиброзной тканью с единичными гранулемами инородных тел

Fig. 8. Dynamics of morphological changes in PLA/PCL implants in the period from 1 to 14 weeks. Upper row – macro preparations, implant with surrounding soft tissues. Bottom row – microscopic preparations (1 week – H&E stain; other preparations – Van Gieson's stain; 100×): a – 1 week – marginal granulomatous reaction of foreign bodies in the implant; б – 4 weeks – subtotal replacement of the implant by foreign body granulomas; в – 8–12 weeks – complete replacement of the implant by foreign body granulomas with fibrous tissue formation; 14 weeks – replacement of the implant by fibrous tissue with single foreign body granulomas

имплантатов – сформированная тонкая фиброзная капсула, хорошо определяемая как при обзорной микроскопии, так и при окраске по Ван-Гизону.

Через 12 недель имплантаты были полностью замещены фиброзной тканью с четким формированием разнонаправленных пучков коллагеновых волокон с небольшим количеством ГКИТ интерфасцикулярно, с признаками фагоцитоза материала образцов, располагающихся между коллагеновыми волокнами. Хорошо выражены признаки васкуляризации в виде полнокровных капилляров и сосудов синусоидного типа. Перифокальная воспалительная реакция в мягких тканях отсутствовала.

Через 14 недель отмечено полное замещение имплантатов биорезорбируемого высокопористого матрикса (образцы № 1, 2 и 3 – PLA/PCL) фиброзной тканью при практически полном отсутствии гранулематозного воспаления, сохранялись единичные гигантские клетки типа инородных тел между коллагеновыми волокнами. Имплантаты были полностью, на всю толщу, васкуляризированы. Фиброзная капсула сформировалась во всех образцах. Воспаления и обызвествления в образцах и прилежащих мягких тканях не отмечено (рис. 7, 8).

При имплантации силикона (фрагмента силиконовой оболочки грудного имплантата) уже *через 2 недели* фиброзная капсула была хорошо выражена. Заметим, что в прилежащей к силиконовому имплантату фасции выявлена небольшая диффузная клеточная инфильтрация с преобладанием в инфильтрате эозинофильных лейкоцитов (в отдельных полях зрения обнаруживали до 50 эозинофильных лейкоцитов при ув. ×400), причем на ранних сроках имплантации (одна неделя) также констатировалась эозинофильная реакция приблизительно такой же выраженности.

Через 8 недель (2 месяца) структура материала имплантата полностью сохранена, нет замещения его фиброзной тканью, практически отсутствует гранулематозная реакция (выявлены только единичные очень мелкие нечеткие макрофагальные гранулемы), не обнаружено признаков васкуляризации.

Через 14 недель (3,5 месяца) капсула сформирована, имплантат по-прежнему полностью сохранен. Гранулематозной реакции инородных тел, признаков васкуляризации, замещения имплантата фиброзной тканью не выявлено. В прилежащих мягких тканях (мышцы, жировая клетчатка, фасции, кожа с подкожной жировой клетчаткой) реактивные воспалительные и экссудативные явления отсутствуют (рис. 9).

Таким образом, реакция местных тканей на имплантацию трех видов образцов разного состава из PLA/PCL, сопровождающаяся процессами резорбции материала, замещением его фиброзной тканью, васкуляризацией и инкапсуляцией, без перифокального воспалительного процесса и изменений реактивного характера, свидетельствует о биосовместимости исследованных материалов.

При использовании силиконового имплантата структура его материала остается неизменной, гранулематозная реакция рассасывания практически не формируется и выявляется по периферии образца в течение нескольких недель. Фиброзирования имплантанта не выявлено, но имеется отграничение его хорошо сформированной фиброзной капсулой, которая начинает формироваться на неделю раньше, чем в остальных опытных образцах. В прилежащих мягких

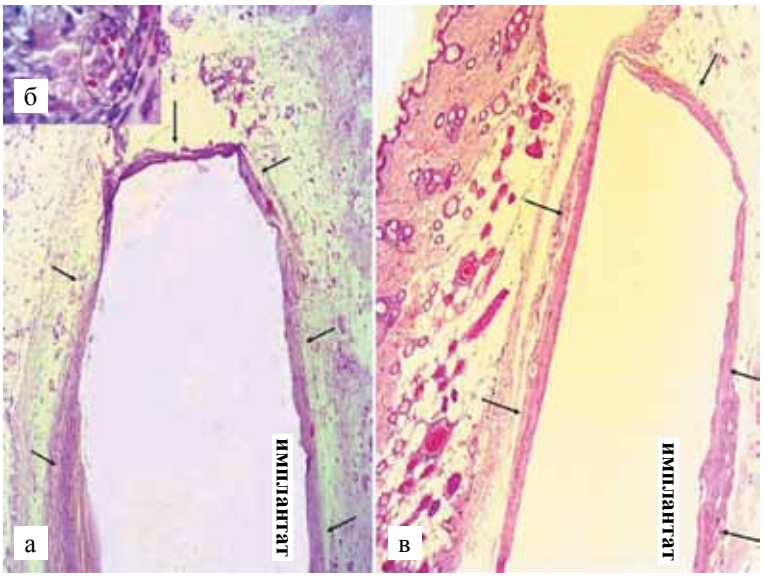

Рис. 9. Морфологическая картина через 4 и 8 недель после имплантации фрагмента силиконовой капсулы грудного имплантата «Ментор»: а – имплантат силиконовый, 4 недели, интактный, с тонкой фиброзной капсулой (указана стрелками); окраска гематоксилином и эозином; ×100; б – в прилежащих к силиконовому имплантату мягких тканях эозинофильная реакция (эозинофильные лейкоциты обведены круглой рамкой); окраска гематоксилином и эозином; ×1000; в – имплантат силиконовый, 8 недель, интактный, со сформированной фиброзной капсулой (указана стрелками); окраска гематоксилином и эозином; ×100

Fig. 9. Morphological picture 4 and 8 weeks after implantation of a fragment of the silicone capsule of Mentor breast implant: a – silicone implant, 4 weeks, intact, with a thin fibrous capsule (indicated by arrows); H&E stain; 100×; б – in the soft tissues surrounding the silicone implant, an eosinophilic reaction (eosinophilic leukocytes are surrounded by a round frame); H&E stain; 1000×; в – silicone implant, 8 weeks, intact, with formed fibrous capsule (indicated by arrows); H&E stain; 100×

тканях длительно наблюдается выраженная реакция эозинофильных лейкоцитов, что может свидетельствовать об аллергическом воздействии материала имплантата на ткани макроорганизма.

ВЫВОДЫ

1. Проведенное комплексное морфологическое исследование образцов биорезорбируемого высокопористого матрикса (образцы № 1, 2 и 3 – PLA/PCL) с использованием гистохимических и иммуногистохимических методов показало отсутствие различий в клеточных и тканевых реакциях пористых матриксов с разным соотношением полилактида и поликапролактона.
2. В течение первого месяца (со 2–3-й недели имплантации) начинается формирование капсулы вокруг имплантата (PLA/PCL), развитие в периферических отделах имплантата гранулематозной реакции инородных тел, распространяющейся в толщу имплантированного материала, с признаками выраженного фагоцитоза, что свидетельствовало о клеточной биодеградации материала имплантата.
3. Начиная со 2-й недели после имплантации отмечены явления васкуляризации имплантата, что было подтверждено с помощью иммуногистохимического метода. Исследование имплантатов в динамике показало постепенное замещение их фиброзной тканью к 12–14-й неделе и хорошую неоваскуляризацию.
4. Реакция окружающих тканей была идентична во всех образцах (PLA/PCL), слабо выражена, проявлялась очаговым отеком и мелкоочаговой клеточной лимфоидной или лимфоидно-эозинофильной инфильтрацией. В течение месяца после имплантирования отмечено исчезновение перифокальных реактивных изменений.
5. В контрольных образцах с силиконовым имплантатом установлено отсутствие биорезорбции материала, процесс неоваскуляризации не выявлен. Констатирована длительно сохраняющаяся довольно выраженная перифокальная реакция из эозинофильных лейкоцитов, что не позволяет исключить возможность аллергического воздействия материала имплантата на прилежащие ткани.

ЗАКЛЮЧЕНИЕ

Проведенные экспериментальные работы *in vivo* на мелких животных показывают биобезопасность и высокую биосовместимость лабораторных образцов биорезорбируемого высокопористого матрикса как потенциальных материалов для разработки плевральных имплантатов. Требуется проведение дальнейших исследований с масштабированием лабораторных образцов и детальное изучение динамики биоразложения пористых матриксов *in vivo* на крупных животных. Дальнейшее совершенствование лабораторных образцов биорезорбируемых высокопористых имплантатов связано с приданием пористым матриксам антибактериальных, биоактивных и рентгенконтрастных свойств.

Работа выполнена в рамках государственного задания № 056-00006-20-01 от 27.12.2019 г. ФГБУ «НМИЦ фтизиопульмонологии и инфекционных заболеваний» Минздрава России при поддержке НИЦ «Курчатовский институт» (приказ № 1362 от 25.06.2019) и ФГБУ «Национальный медицинский исследовательский центр трансплантологии и искусственных органов имени академика В.И. Шумакова» Минздрава России.

Авторы заявляют об отсутствии конфликта интересов.
The authors declare no conflict of interest.

СПИСОК ЛИТЕРАТУРЫ / REFERENCES

1. *Богуш ЛК.* Хирургическое лечение туберкулеза легких. М.: Медицина (1979), 296. *Bogush LK.* Khirurgicheskoe lechenie tuberkuleza legkikh. M.: Meditsina (1979), 296.
2. *Ямпольская ВД.* Экстраплевральный пневмоторакс и олеоторакс при туберкулезе легких. М.: Медгиз (1963), 240. *Yampol'skaya VD.* Ekstraplevral'nyy pnevmotoraks i oleotoraks pri tuberkuleze legkikh. M.: Medgiz (1963), 240.
3. *Николаев ИС, Жаднов ВЗ, Терентьева ВМ.* Хирургическое лечение больных с распространенным деструктивным туберкулезом легких. *Проблемы туберкулеза*. 1987; 6: 45–47. *Nikolaev IS, Zhadnov VZ, Terent'eva VM.* Khirurgicheskoe lechenie bol'nykh s rasprostranennym destruktivnym tuberkulezom legkikh. *Problemy tuberkuleza*. 1987; 6: 45–47.
4. *Стойко НГ.* Хирургическое лечение легочного туберкулеза. М.: Медгиз (1949), 271. *Stoyko NG*. Khirurgicheskoe lechenie legochnogo tuberkuleza. M.: Medgiz (1949), 271.
5. *Малов АА.* Экстраплевральный пневмолиз с пломбировкой в лечении распространенного деструктивного туберкулеза легких: дис. … канд. мед. наук. М., 2011, 151. *Malov AA*. Ekstraplevral'nyy pnevmoliz s plombirovkoy v lechenii rasprostranennogo destruktivnogo tuberkuleza legkikh. [Dissertation]. M., 2011, 151.
6. *Кекин ЕС.* Экстраплевральная пломбировка гемиторакса сухим фибриногеном после резекции легкого у больных туберкулезом. *Проблемы туберкулеза*. 1983; 1: 52–55. *Kekin ES*. Ekstraplevral'naya plombirovka gemitoraksa sukhim fibrinogenom posle rezektsii legkogo u bol'nykh tuberkulezom. *Problemy tuberkuleza*. 1983; 1: 52–55.
7. *Зыков ГА, Свинцов АЕ, Мохирев АИ, Храмцов ВЕ, Князев ОФ.* Способ коррекции плевральной полости при частичной резекции легкого. Патент RU 2533969 C1. *Zykov GA, Svincov AE, Mohirev AI, Hramcov VE, Knyazev OF.* Sposob korrekcii plevral'noj polosti pri chastichnoj rezekcii legkogo. Patent RU 2533969 C1.

8. *Чудных СМ, Иванов АВ, Малов АА*. Видеоассистированный экстраплевральный пневмолиз в лечении больных деструктивными формами туберкулеза. *Московский хирургический журнал*. 2009; 1 (5): 19–25. *Chudnykh SM, Ivanov AV, Malov AA*. Videoassistirovannyy ekstraplevral'nyy pnevmoliz v lechenii bol'nykh destruktivnymi formami tuberkuleza. *Moskovskiy khirurgicheskiy zhurnal*. 2009; 1 (5): 19–25.
9. *Иванов АВ, Петерсон СБ, Чудных СМ, Кобелевская НВ, Малов АА, Емельянов СИ*. Способ хирургического лечения деструктивных форм туберкулеза легких. Патент RUS 2280413 (2004). *Ivanov AV, Peterson SB, Chudnyh SM, Kobelevskaya NV, Malov AA, Emel'yanov SI*. Sposob hirurgicheskogo lecheniya destruktivnyh form tuberkuleza legkih. Patent RUS 2280413 (2004).
10. *Гиллер ДБ, Иванов АВ, Гиллер БМ, Гиллер ГВ, Токаев КВ, Багиров МА и др*. Способ операции экстраплеврального пневмолиза при туберкулезе легких. Патент RUS 2290878 (2006). *Giller DB, Ivanov AV, Giller BM, Giller GV, Tokaev KV, Bagirov MA i dr*. Sposob operacii ekstraplevral'nogo pnevmoliza pri tuberkuleze legkih. Patent RUS 2290878 (2006).
11. *Агкацев ТВ, Синицын МВ*. Способ операции экстраплеврального пневмолиза. Патент RU 2448658 C1 (2010). *Agkacev TV, Sinicyn MV*. Sposob operacii ekstraplevral'nogo pnevmoliza. Patent RU 2448658 C1 (2010).
12. *Bertin F, Labrousse L, Gazaille V, Vincent F, Guerlin A, Laskar M*. New modality of collapse therapy for pulmonary tuberculosis sequels: tissue expander. *Ann. Thorac. Surg*. 2007; 84 (3): 1023–1025. doi: https://doi.org/10.1016/j.athoracsur.2007.04.013.
13. *Синицин МВ, Агкацев ТВ, Решетников МН, Позднякова ЕИ, Ицков АВ, Газданов ТА и др*. Экстраплевральный пневмолиз с пломбировкой в лечении больных деструктивным туберкулезом легких. *Хирург*. 2018; 1–2: 54–63. *Sinitsin MV, Agkatsev TV, Reshetnikov MN, Pozdnyakova EI, Itskov AV, Gazdanov TA i dr*. Ekstraplevral'nyy pnevmoliz s plombirovkoy v lechenii bol'nykh destruktivnym tuberkulezom legkikh. *Khirurg*. 2018; 1–2: 54–63.
14. *Красникова ЕВ, Багиров МА, Ловачева ОВ, Попова ЛА, Садовникова СС, Карпина НЛ*. Эффективность экстраплевральной пломбировки силиконовым имплантом у больных деструктивным туберкулезом легких и ее влияние на функциональное состояние легких и газовый состав крови. *Туберкулез и болезни легких*. 2019; 97 (3): 16–25. *Krasnikova EV, Bagirov MA, Lovacheva OV, Popova LA, Sadovnikova SS, Karpina NL*. Effektivnost' ekstraplevral'noy plombirovki silikonovym implantom u bol'nykh destruktivnym tuberkulezom legkikh i ee vliyanie na funktsional'noe sostoyanie legkikh i gazovyy sostav krovi. *Tuberkulez i bolezni legkikh*. 2019; 97 (3): 16–25. doi: https://doi.org/10.21292/2075-1230-2019-97-3-16-25.
15. *Севастьянов ВИ, Григорьев АМ, Басок ЮБ, Кирсанова ЛА, Василец ВН, Малкова АП и др*. Биосовместимые и матриксные свойства полилактидных губок. *Вестник трансплантологии и искусственных органов*. 2018; 20 (2): 82–90. *Sevastianov VI, Grigoriev AM, Basok YB, Kirsanova LA, Vasilets VN, Malkova AP et al*. Biocompatible and matrix properties of polylactide scaffolds. *Vestnik transplantologii i iskusstvennyh organov*. 2018; 20 (2): 82–90. doi: https://doi.org/10.15825/1995-1191-2018-2-82-90.
16. *Grigoriev TE, Bukharova TB, Vasilyev AV, Leonov GE, Zagoskin YD, Kuznetsova VS et al*. Effect of molecular characteristics and morphology on mechanical performance and biocompatibility of pla-based spongious scaffolds. *BioNanoScience*. 2018; 8 (4): 977–983. doi: https://doi.org/10.1007/s12668-018-0557-9.
17. *Kim HY, Kim HN, Lee SJ, Song JE, Kwon SY, Chung JW et al*. Effect of pore sizes of PLGA scaffolds on mechanical properties and cell behaviour for nucleus pulposus regeneration *in vivo*. *J. Tissue Eng. Regen. Med*. 2017; 11: 44–57. doi: https://doi.org/10.1002/term.1856.

Статья поступила в редакцию 8.12.2020 г.
The article was submitted to the journal on 8.12.2020